

Настанови на засадах доказової медицини.  
Створені DUODECIM Medical Publications, Ltd.  
Адаптовані для України групою експертів МОЗ України

## Настанова 00059. Суправентрикулярна тахікардія (СВТ)

Автор: **Pekka Raatikainen**

Редактор оригінального тексту: **Anna Kattainen**

Дата останнього оновлення: **2017-03-08**

### Основні положення

- Суправентрикулярна тахікардія (СВТ) – це зазвичай регулярна аритмія з вузькими комплексами QRS, раптовим початком і припиненням.
- Вагусна стимуляція – це «перша лінія» лікування епізоду гострого нападу СВТ. Якщо вагусна стимуляція є неефективною, пацієнтові слід призначити аденозин.
- Пацієнтам з рецидивуючими епізодами СВТ слід звернутися до кардіолога, який має досвід менеджменту аритмією (кардіолог-електрофізіолог); катетерна абляція є доцільною формою лікування, і вона має переваги порівняно з медикаментозною терапією при профілактичному лікуванні СВТ.
- Доцільно здійснювати діагностику синдрому Вольфа–Паркінсона–Вайта (WPW), і пацієнта слід завжди направляти до спеціаліста.

### Патогенетичні механізми

- В основі більшості суправентрикулярних тахікардій лежить ре-ентрі феномен.
  - Приблизно у 60 % пацієнтів в атріовентрикулярному вузлі утворюється схема повторного введення імпульсу (атріовентрикулярна вузлова реципрокна тахікардія (АВВРТ) (рис. 1, А). Ці пацієнти мають вроджену подвійну АВ-фізіологію, яка спричиняє феномен ре-ентрі.
  - У близько 30 % пацієнтів аритмія є атріовентрикулярною ре-ентрі тахікардією (АВВРТ) (рис. 1, В), яка є результатом наявності додаткових шляхів проведення імпульсу. У більшості випадків додатковий шлях дозволяє лише ретроградну провідність від шлуночків до передсердь. При синдромі WPW додатковий шлях також дозволяє проводити імпульс антеградно, від передсердь до шлуночків, тому при нормальному ритмі спостерігається дельта-хвиля під час реєстрації ЕКГ.
- У невеликої кількості пацієнтів (менше 10 %) тахікардія опосередковується внутрішньопередсердним механізмом ре-ентрі, або це відбувається вторинно за рахунок збільшення локальної автоматичності фокусу передсердь або окремих вогнищ осередків (ектопічна передсердна тахікардія) (рис. 1, С).

### Діагноз

- Епізод СВТ характеризується різким початком і закінченням, що відрізняє його від синусової тахікардії та більшості шлуночкових аритмій. Його тривалість варіює від декількох секунд до стійкої тахікардії.
- Запис ЕКГ дозволяє підтвердити діагноз. Ритм СВТ є регулярним, а частота коливається від 140 до 220/хв, залежно від віку пацієнта та стану психічної активності. Комплекси QRS зазвичай вузькі.
- Аберантна провідність спричиняє виникнення широких комплексів QRS, внаслідок або стійкого блоку гілок пучка Гіса або попереднього збудження (пре-екзистації) шлуночків через додатковий шлях проведення.
- Вагусна стимуляція може або зупинити епізод СВТ, виявити активність передсердь, стимулюючи тимчасову атріовентрикулярну блокаду, або не мати впливу на частоту серцевих скорочень (це допоможе для диференціації СВТ від синусової тахікардії).

### Атріовентрикулярна вузлова реципрокна (ре-ентрі) тахікардія (АВВРТ)

- Типова АВВРТ (повільно-швидка АВВРТ) (рис. 1, А) найбільш ймовірна при:
  - комплекси QRS є вузькими та з'являються через рівні проміжки часу;
  - зубців Р або не видно, або ретроградні Р-хвилі з'являються одразу після комплексів QRS (найкраще видно у відведенні V1)
  - на ЕКГ спокою немає дельта-хвиль.
- Атипові різновиди АВВРТ (швидко-повільна АВВРТ, повільно-повільна АВВРТ), як правило, створюють ретроградні Р-хвилі, які виявляються істотно зміненими після комплексів QRS, що ускладнює диференційну діагностику цього типу АВВРТ від ектопічної передсердної тахікардії.

### Атріовентрикулярна ре-ентрі тахікардія (АВРТ)

- АВРТ виникає внаслідок наявності додаткового вродженого шляху провідності (рис. 1 А)
  - У так званому прихованому додатковому шляху є лише ретроградна провідність від шлуночка до передсердя, а на ЕКГ не спостерігається дельта хвилі під час синусового ритму (рис. 2).

- Маніфестний додатковий шлях провідності також веде від передсердя до шлуночка, а на ЕКГ спостерігається дельта-хвиля під час синусового ритму (рис. 3).
- При найбільш поширеній ортодромній тахікардії імпульси проходять від передсердь до шлуночків через АВ-вузол і повертаються через додатковий шлях. Комплекси QRS є вузькими (за винятком випадків, коли виникає аберантна провідність або блокада пучка Гіса). Ретроградні Р зубці з'являються пізніше, ніж при типових АВВРТ (рис. 1, В).
- У разі рідкісної форми, так званої антидромної тахікардії, напрямок повторного входу є протилежним. Шлуночки активуються передчасно через додатковий шлях, що призводить до виникнення широкого комплексу QRS.
- При синдромі WPW пацієнт має відчуття неритмічного серцебиття, а на ЕКГ можна спостерігати дельта-хвилю, щонайменше у двох відведеннях (рис. 3), короткий інтервал PQ (<0,10 секунди) і часто також неспецифічні зміни сегмента ST-T.
  - Синдром WPW, крім АВРТ, також асоціюється з передсердними аритміями, зокрема, фібриляцією передсердь (рис. 3).
  - При синдромі WPW фібриляція передсердь може становити загрозу для життя, оскільки через наявність додаткового шляху проведення частота скорочень шлуночків може надмірно прискорюватися (>300/хв), що призводить до їх фібриляції. Комплекси QRS мають широку форму у разі фібриляції передсердь на фоні передчасного збудження.

#### Передсердна тахікардія

- Передсердна тахікардія (рис. 1, С) є ймовірною, якщо:
  - морфологія зубця Р відрізняється від тієї, що спостерігалась при синусовому ритмі (в порівнянні з попередніми записами ЕКГ);
  - інтервал PQ є нормальним або подовженим;
  - тахікардія, зазвичай, починається і закінчується поступово.

## Лікування гострого епізоду СВТ

- епізод СВТ, що спричиняє гемодинамічну нестабільність, слід лікувати за допомогою електричної кардіоверсії в умовах найближчого медичного закладу.
- У гемодинамічно стабільних пацієнтів лікуванням «першої лінії» при нападі СВТ є вагусна стимуляція (табл. 1). Під час процедури слід постійно спостерігати за серцевим ритмом на кардіомоніторі (доцільно також отримати паперову роздруківку).
- Якщо вагусна стимуляція не привела до негайного ефекту при лікуванні епізоду СВТ з вузькими комплексами, доцільне введення аденозину через доступ у велику вену.

#### Аденозин

- Аденозин є ефективним і безпечним препаратом «першої лінії» для лікування регулярної тахікардії з вузькими комплексами QRS в практиці первинної медичної допомоги.
  - Ефективно пригнічує атріовентрикулярну (АВ) провідність. Ритм відновлюється на 20–30 секунд після ін'єкції, і тривалість дії препарату є дуже короткою (період напіврозпаду близько двох секунд).

**Таблиця 1.** Вагусна стимуляція може застосовуватись як для діагностики, так і для лікування аритмій

Процедура	Метод
Маневр Вальсальви	Після здійснення вдиху пацієнт намагається форсовано видихнути через закриту голосову щілину. На практиці це може бути простішим, якщо пацієнт зробить видих в закриту трубку (наприклад, пластикову банку) протягом 15–30 секунд, застосувавши форсоване напруження. За необхідності можна спробувати посилити ефект Вальсальви, піднявши ноги пацієнта
Масаж каротидного синуса	Голова пацієнта відхилена в протилежний бік від сторони, де здійснюють масаж, а сонна артерія пальпується під кутом нижньої щелепи по передньому краю груднино-ключично-соскоподібного м'яза. За один раз масажується тільки одна сторона протягом 5–10 секунд. Особливо ретельно слід аускультувати сонні артерії перед масажем у осіб похилого віку, щоб виявити можливі оклюзії
Інші процедури	Занурення обличчя в холодну воду також може бути застосоване, але індукованого блювання (шляхом розміщення пальців в горлі пацієнта) слід уникати
Моніторинг	Для того, щоб документувати будь-яку діагностичну інформацію або ефект від процедури, слід постійно стежити за серцевим ритмом, і, по можливості, слід отримати паперову роздруківку
Інтерпретація	Вагусні процедури сповільнюють частоту серцевих скорочень і можуть припинити напад СВТ. В подальшому вагусна стимуляція здатна пригнічувати атріовентрикулярну провідність, що може спричинити, наприклад, характерні для тріпотіння передсердь хвилі

- Не впливає на відновлення синусового ритму при фібриляції або тріпотінні передсердь, але тимчасово уповільнює частоту скорочень шлуночків, що може підтвердити діагноз.
- Не впливає на більшість шлуночкових тахіаритмій, тому його можна використовувати в госпітальних умовах для диференційної діагностики між СВТ з широкими комплексами QRS і ШТ.
- Не слід застосовувати, якщо ритм є нерегулярним (варіабельні RR інтервали).
- Введення аденозину
  - 6 мг швидким болюсом в ліктьову вену з одночасним кардіомоніторингом (паперова роздруківка ЕКГ). Для посилення ефекту кінцівку слід тримати піднятою догори та промити канюлю близько 10 мл хлориду натрію одразу після введення. Меншу дозу слід застосовувати за умови введення через центральний венозний доступ.
  - Якщо синусовий ритм не відновлюється протягом 2 хв, застосовується більша доза – 18 мг, за необхідності – ще 12 мг через 2 хвилини.
  - Перевагами аденозину в порівнянні з верапамілом є його коротший період напіввиведення та менша кількість гемодинамічних ефектів. Більше того, бета-блокада не є протипоказанням до його застосування.
  - При використанні аденозину в концентрації 5 мг/мл рекомендована початкова доза становить 10 мг.
- Застереження
  - Якщо пацієнт мав раніше діагностовану серйозну дис-

функцію синусового вузла або АВ-блокаду другого або третього ступеня, аденозин застосовувати не слід.

- ° У людей похилого віку існує ризик виникнення тривалої АВ-блокади, і безпечніше лікувати таких пацієнтів у лікарні.
  - ° Доза повинна бути зменшена у пацієнтів, які отримують диліпридабол, оскільки він у 4 рази потенціює ефект аденозину.
  - ° Слід призначати аденозин у більш високих дозах пацієнтам, які отримують теофілін. Можна очікувати короткочасного загострення астми.
  - ° При тяжкому перебігу ішемічної хвороби серця існує ризик виникнення брадикардії та АВ-блокади.
  - ° Пацієнти із трансплантованим серцем є дуже чутливими до аденозину і повинні отримувати низькі дози.
- Побічні ефекти
    - ° Почервоніння обличчя, задишка, відчуття стиснення за грудниною, нудота та запаморочення є найбільш поширеними, втім, пацієнт має бути попереджений заздалегідь про ризик їх виникнення, а також проінформований, що будь-які побічні ефекти будуть дуже короткочасними (1–2 хвилини).
    - ° Можливими є виникнення транзиторної синусової брадикардії, що виникає після рефлекторної тахікардії, а також АВ-блокада, передсердна екстрасистоля, а іноді й фібриляція передсердь.
    - ° При синдромі WPW аденозин може прискорювати провідність по додатковому шляху, тому його застосування для лікування та діагностики тахікардії з широкими комплексами QRS повинно відбуватися лише в стаціонарі.

#### Верапаміл

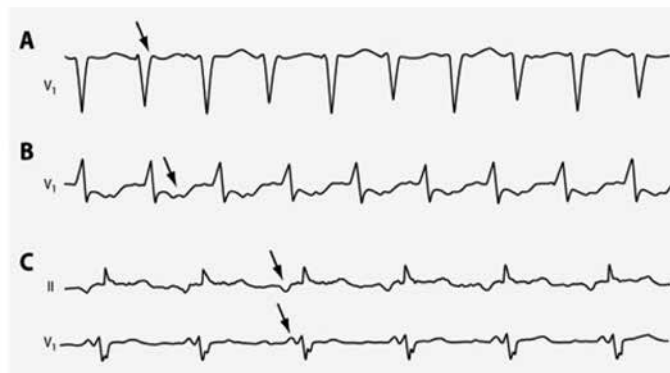- Якщо при застосуванні аденозину не припиняється напад СВТ з вузькими комплексами, то може бути призначено верапаміл.
- Верапаміл ефективно пригнічує АВ-провідність шляхом блокади кальцієвих каналів.
- Дозування:
  - ° 5 мг шляхом повільної внутрішньовенної ін'єкції (понад 5–10 хвилин), щоб уникнути гіпотензії. Дозу можна повторювати приблизно через 5 хвилин, за необхідності.
  - ° Під час лікування слід постійно спостерігати за серцевим ритмом на кардіомоніторі та вимірювати артеріальний тиск через регулярні проміжки часу.

#### Інші ліки

- Альтернативно можна застосовувати внутрішньовенні бета-блокатори. Антиаритмічні препарати класу IC або аміодарон також можуть бути призначені в умовах стаціонару.
  - ° Препарати класу IC та аміодарон пригнічують провідність по додатковому шляху і тому є безпечними при синдромі WPW.
- Якщо пацієнт тривожиться через симптоми аритмії, то призначення ансіолітика, наприклад, діазепаму, може бути корисним.

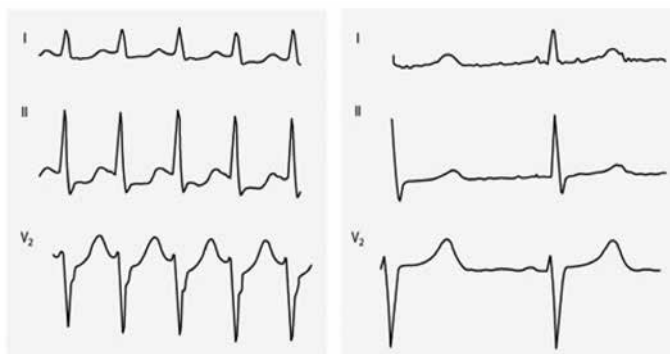
#### Електрична кардіоверсія

- Електричну кардіоверсію слід застосовувати за певних умов:
  - ° вищеперераховані методи виявилися неефективними;
  - ° пацієнт має тяжкі порушення гемодинаміки або



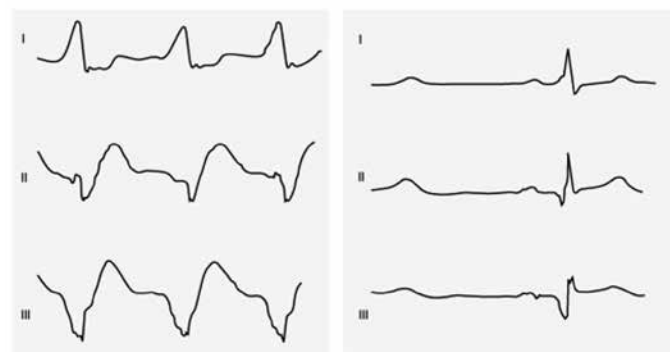
Автори та власники авторських прав: Pekka Raatikainen Duodecim Medical Publications Ltd

Рис. 1. Типи тахікардії, виявлені на електрокардіограмі



Автори та власники авторських прав: Pekka Raatikainen Duodecim Medical Publications Ltd

Рис. 2. Тахікардія, спричинена прихованим додатковим шляхом проведення



Автори та власники авторських прав: Pekka Raatikainen Duodecim Medical Publications Ltd

Рис. 3. WPW синдром та фібриляція передсердь

- ° є доцільним за необхідності уникнення поліпрагмазії, якщо пацієнт вже отримує декілька препаратів, які впливають на серцево-судинну систему.
- Електроімпульсна терапія здійснюється за допомогою дефібрилятора, який синхронізований з комплексами QRS, точно таким же чином, як при фібриляції передсердь.

## Менеджмент СВТ при WPW синдромі

- Аденозин є препаратом вибору для менеджменту нападів СВТ (ортодромних) з вузькими комплексами QRS (див. вище).
- При нападі СВТ з широкими комплексами QRS (антидромна тахікардія) імпульс проходить через додатковий шлях від передсердь до шлуночків. Верапаміл, дигоксин та бета-блокатори можуть сприяти прискоренню провідності по додатковому шляху, тому вони протипоказані при лікуванні антидромної СВТ. Аденозин також може прискорювати провідність по додатковому шляху, але внаслідок короткого часу дії він залишається препаратом достатньо безпечного вибору.
  - При антидромній СВТ найбільш надійним і безпечним методом відновлення синусового ритму є електрична кардіоверсія.
  - Призначення препаратів класу ІС може бути розглянуто (флекаїнід або пропафенон 1–2 мг/кг протягом 10–30-хвилинної інфузії, максимальна доза 150 мг) або внутрішньовенне введення аміодарону (300 мг або 5 мг/кг тривалістю 10 хвилин).

- Якщо на фоні WPW-синдрому виникає фібриляція чи тріпотіння передсердь, пацієнтові не слід призначати верапаміл, дигоксин та бета-блокатори через підвищений ризик шлуночкової відповіді. Електрична кардіоверсія є можливим варіантом лікування.

## Невідкладне лікування ектопічної передсердної тахікардії

- Вагусна стимуляція та аденозин зазвичай не припиняють ектопічної передсердної тахікардії, але вони можуть допомогти у верифікації правильного діагнозу, викликаючи тимчасову АВ-блокаду, під час якої зубці Р буде простіше побачити.
- Частота шлуночкових скорочень уповільнюється шляхом блокування АВ-провідності при застосуванні бета-блокатора, верапамілу, дигоксину або дилтіазему.
- Препарати класу ІС (флекаїнід, пропафенон) або аміодарон також можуть застосовуватись у госпітальних умовах