

УДК 616.12-008.311

О. С. СИЧОВ, Г. М. СОЛОВ'ЯН, Т. В. МІХАЛЕВА, Л. О. АНДРОСОВА, С. В. ЛИЗОГУБ

/ДУ «Національний науковий центр «Інститут кардіології, клінічної та регенеративної медицини імені академіка М. Д. Стражеска»
НАМН України, Київ, Україна/

Тахікардії з широкими комплексами QRS: диференційна діагностика та невідкладна терапія

Резюме

Методичні рекомендації присвячені серйозній проблемі у клінічній практиці – діагностиці та лікуванню тахікардій з широкими комплексами QRS, які потребують індивідуального підходу. Розглянуто основні принципи визначення тахікардій із широкими комплексами QRS та їхні електрофізіологічні механізми. Наведено причини виникнення «широких» тахікардій, клінічні та ЕКГ-критерії диференційної діагностики між шлуночковою тахікардією та суправентрикулярною з аберацією проведення. Обговорено основні положення діагностики тахікардій із широкими комплексами QRS, наведено приклади деяких «широких» тахікардій із демонстрацією ЕКГ. Аналізуються результати досліджень, спрямованих на визначення критеріїв та алгоритмів диференційної діагностики тахікардій із широкими комплексами QRS. Розглянуто невідкладну допомогу при тахікардіях з вузькими та широкими комплексами QRS, наведено антиаритмічні препарати, показання до їх застосування, викладено загальні принципи катетерного лікування тахіаритмій. Рекомендації адресовані кардіологам, терапевтам, лікарям функціональної діагностики, лікарям загальної практики та сімейної медицини, інтернам.

Ключові слова: широкий комплекс QRS, механізми, шлуночкова тахікардія, діагностика, терапія, антиаритмічні препарати, катетерна абляція, рекомендації

Пароксизмальні порушення серцевого ритму – одна з найактуальніших проблем сучасної кардіології. Визначення генезу широких комплексів QRS тривалістю щонайменше 120 мс має велике клінічне значення. Насамперед це стосується регулярних тахікардій з широкими комплексами QRS, фібриляції та тріпотіння передсердь. Розширення комплексів QRS може бути обумовлено їх шлуночковим походженням, виникненням тахізалежної або наявністю вихідної блокади ніжки пучка Гіса (БНПП), порушенням внутрішньошлуночкової провідності, антероградним проведенням збудження при суправентрикулярних тахікардіях (СВТ) за участю додаткових шляхів проведення (ДШП). Можливі й інші причини появи широких комплексів QRS, такі як дія лікарських препаратів, участь у проведенні імплантованого пристрою, електролітні порушення та ряд інших. Очевидно, що найбільше значення визначення генезу широких комплексів QRS має при регулярних тахікардіях, особливо в ургентних ситуаціях, коли виражена тахісистолія супроводжується гемодинамічними порушеннями. Від коректного визначення характеру тахікардії залежить вибір лікувальної тактики, а неправильна інтерпретація ЕКГ може призвести до тяжких та навіть фатальних наслідків [23].

Різноманітні варіанти тахікардій з широкими комплексами QRS мають різне клінічне значення та потребують певного комплексу невідкладних заходів. Серед тахікардій з широкими комплексами QRS шлуночкова тахікардія (ШТ) має особливе значення щодо лікувальної тактики. Тому важлива клінічна картина під час пароксизму тахікардії. Порушення гемодинаміки, колапс, гостра серцева та/або коронарна недостатність, виражена електрична нестабільність міокарда не залишають лікарю часу для обстеження та вимагають термінового проведення невідкладних заходів.

Повний комплекс обстежень можливий у тих випадках, коли відсутня загроза для життя та стан хворого досить стабільний. Велике значення має наявність в анамнезі попереднього інфаркту міокарда (ІМ), що може свідчити на користь ШТ. Вік хворого, аномалії розвитку клапанів та великих судин, відомості про попередню блокаду ніжки/ніжок пучка Гіса, маніфестуючий синдром Вольфа – Паркінсона – Вайта (WPW) також можуть полегшити встановлення діагнозу [2].

Основною метою диференційної діагностики тахікардій з широкими комплексами QRS є правильне визначення лікувальної тактики у даного пацієнта. Оскільки абсолютні критерії діагностики відсутні, існує думка про недоцільність виконання складних алгоритмів при нестабільній гемодинаміці, гострій серцевій недостатності та інших невідкладних станах. Так, у посібнику з надання реанімаційної допомоги містяться рекомендації не використовувати ЕКГ-критерії для диференціювання ШТ з тахікардіями з аберантним проведенням, а лікувати хворого, і, за наявності показань, виконання електроімпульсної терапії (ЕІТ) не повинно бути відстроченим [26]. Використання діагнозу ШТ у діагностично незрозумілих випадках дозволяє вживати більш активних лікувальних заходів для стабілізації гемодинаміки у цих пацієнтів.

Разом з тим, у рекомендаціях Європейського товариства кардіологів 2015 року щодо лікування пацієнтів зі шлуночковими аритміями (ША) та запобігання раптовій серцевій смерті (РСС) диференційна діагностика ШТ та СВТ не розглядається [5], а в рекомендаціях Американської колегії ритму серця 2017 року [12] констатується, що при стабільній тахікардії з широкими комплексами QRS диференційний діагноз між СВТ з аберантним проведенням та ШТ часто можливий на підставі даних анамнезу

та реєстрації ЕКГ під час тахікардії. Вказується, що тахікардія з широкими комплексами QRS у пацієнтів зі структурним захворюванням серця має розглядатися як ШТ доти, доки не доведено інше.

Питання диференційної діагностики СВТ та ШТ відображені у рекомендаціях, присвячених лікуванню СВТ. Так, у рекомендаціях робочої групи Американської колегії кардіологів/Американської асоціації серця/Товариства ритму серця 2015 року [10] представлені тахікардії, що перебігають із широкими комплексами QRS (ШТ, СВТ на тлі попередньої БНПГ або порушення внутрішньошлуночкового проведення, СВТ з аберантним проведенням або проведенням по ДШП, СВТ на фоні електролітних або метаболічних порушень, ритм електрокардіостимулятора), а також критерії, що використовуються для диференційної діагностики СВТ і ШТ. Опублікований в 2016 році Консенсус European Heart Rhythm Association (EHRA) [21] приділяє істотну увагу диференційній діагностиці СВТ і ШТ, обговорюючи відомі до 2015 року критерії та алгоритми, наводячи ілюстрації та літературні посилання на основні публікації. Цей розділ збережено й у рекомендаціях Європейської асоціації кардіологів 2019 року.

Щоб полегшити та оптимізувати ведення пацієнтів із СВТ, Європейська асоціація кардіологів (ESC) в 2019 році опублікувала рекомендації з тактики ведення цих гетерогенних тахікардій [16]. У рекомендаціях розглянуті основні принципи визначення тахікардій та їхні електрофізіологічні механізми, викладена клініка й ЕКГ-діагностика окремих форм, представлені невідкладна допомога і тривала терапія при СВТ з вузькими і широкими комплексами QRS. Згідно з оновленими рекомендаціями ESC, в 2022 році щодо лікування пацієнтів із ША та профілактики ПСС [17] розглянуті нові уявлення в діагностичній оцінці та терапевтичних стратегіях, представлено невідкладне ведення пацієнтів з тахікардією з регулярними широкими комплексами QRS.

Методичні рекомендації «Тахікардії з широкими комплексами QRS: диференційна діагностика та невідкладна терапія» розроблені на основі оновлених рекомендацій Європейської асоціації кардіологів 2019 та 2022 років. У цих документах підсумовані підходи до ведення пацієнтів з «широкими» тахікардіями, зокрема наведені рекомендації щодо проведення діагностичних процедур, а також принципи застосування антиаритмічних засобів і/або немедикаментозного лікування, викладені принципи катетерного лікування тахікардій. Цей перегляд дає рекомендації щодо

невідкладного лікування тахікардій з вузькими і широкими комплексами QRS.

Рекомендації складені на основі доказів та отриманих, перш за все, опублікованих даних. Рекомендації відповідають формату попереднього документу [7] для того, щоб класифікувати ознаки, підсумовуючи як докази, так і висновки експертів (табл. 1).

Рівень доказів оцінювався наступним чином:

Рівень А. Найвищий: отриманий на підставі результатів численних рандомізованих клінічних досліджень.

Рівень В (проміжна ланка): дані, отримані на основі результатів обмеженого числа рандомізованих досліджень, нерандомізованих досліджень, або обсерваційних реєстрів.

Рівень С (найнижчий): первинною підставою для рекомендації була узгоджена думка експертів (табл. 2).

Актуальність. У клінічній практиці серйозну проблему становлять діагностика та лікування тахікардій з широкими комплексами QRS (тривалість комплексу QRS більше 120 мс) у зв'язку зі спільністю ЕКГ-ознак, швидко зростаючою недостатністю кровообігу та необхідністю індивідуального підходу. За походженням широкий комплекс QRS буває передсердним з аберантним проведенням і шлуночковим. Нагадаємо, що лікування цих зовні схожих тахікардій базується на різних принципах. Неоднаковий і їх прогноз – невтішний у разі шлуночкової тахікардії (ШТ) та сприятливий при передсердних тахікардіях (пароксизмальні суправентрикулярні тахікардії, тріпотіння та/або фібриляція передсердь).

Провідна система серця. Провідна система серця (ПСС), що генерує і поширює збудження в серці, а також погоджує роботу його камер, представлена двома вузлами і численними волокнами (рис. 1) [1]. Головним є синоатріальний (СА) вузол, який у фізіологічних умовах є водієм ритму. У ньому спонтанно виникають потенціали дії (ПД), що поширюються на передсердя та атріовентрикулярний (АВ) вузол, від якого передаються далі складовими ПСС (пучок Гіса, права та ліва ніжки пучка Гіса, їхні периферійні розгалуження). Управління ПСС здійснюється через взаємозв'язок СА та АВ вузлів із симпатичними і парасимпатичними нервами [3].

Механізми формування тахікардій з широкими комплексами QRS. Основні механізми розвитку пароксизмальних тахікардій включають re-entry, ектопічний автоматизм і тригерну активність [4].

Re-entry. Механізм re-entry (рі-ентрі) трапляється частіше за інші механізми й означає циркуляцію збудження. Залежно від розмірів контуру циркуляції розрізняють: 1) macro-re-entry, або

Таблиця 1. Класи рекомендацій

Класи рекомендацій	Визначення	Формулювання, що пропонується
Клас I	Доведено, що певний вид лікування або діагностики корисний та ефективний	Рекомендовано / Показано застосовувати
Клас II	Існують суперечливі докази та/або думки щодо користі/ефективності певного виду лікування або діагностики	
Клас IIa	Переважають докази/думки, що свідчать про користь/ефективність	Доцільно застосовувати
Клас IIb	Існуючі докази/думки, меншою мірою підтверджують користь/ефективність певного виду лікування	Можна застосовувати
Клас III	Доведено чи досягнуто згоди, що певний вид лікування або діагностики не є корисним/ефективним, а в деяких випадках може бути шкідливим	Не рекомендовано застосовувати

Таблиця 2. Рівні доказів

Рівень доказів А	Дані численних рандомізованих клінічних досліджень та мета-аналізів
Рівень доказів В	Дані одного рандомізованого клінічного дослідження або великих нерандомізованих досліджень
Рівень доказів С	Узгоджена думка експертів та/або невеликі дослідження, ретроспективні дослідження, реєстри

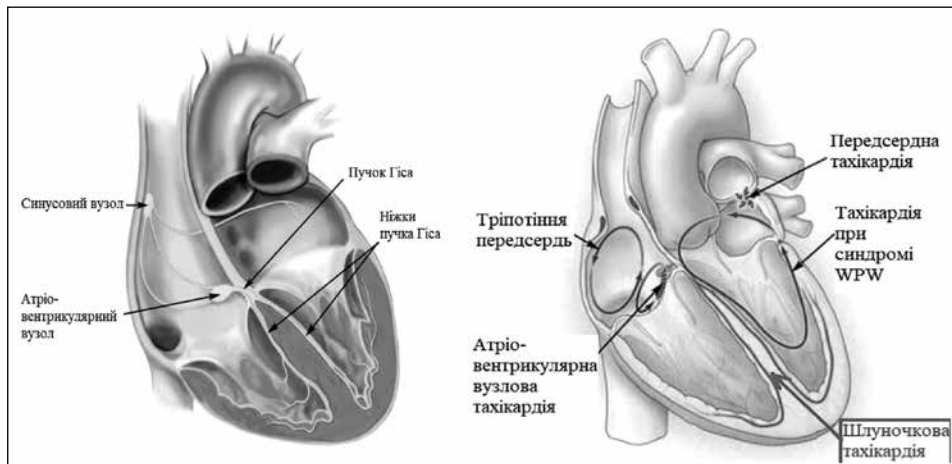


Рис. 1. Провідна система серця [1]

впорядковане; 2) micro-re-entry, або випадкове (рис. 2) [19]. Для формування macro-re-entry потрібні такі компоненти: стійка замкнена петля, довжина якої залежить від периметра анатомічної незбудливої перешкоди; односпрямована блокада проведення в одному із сегментів петлі рі-ентрі; уповільнення проведення в прилеглому компоненті петлі, що забезпечує можливість відновлення збудливості раніше рефрактерного компонента. Довжина хвилі збудження, що рухається, повинна бути коротшою за довжину петлі. Довжина петлі повинна перевищувати добуток швидкості проведення і періоду відновлення тканини. Важливу роль у формуванні циркуляції збудження, крім ДШП, відіграють поздовжня функціональна дисоціація АВ-вузла, яка виступає причиною АВ-вузлових тахікардій, відмінності у рефрактерності лівої і правої ніжок пучка Гіса, які призводять до фасцикулярної ШТ. Описаний механізм macro-re-entry лежить в основі ТП типу І.

Вважають, що рі-ентрі може бути стійким за відсутності анатомічного кільця і патології міокарда. Цей тип рі-ентрі називають функціональним (micro-re-entry) – рух імпульсу відбувається малим замкнутим кільцем, не пов'язаним з будь-якою анатомічною перешкодою. M. Allesie і співавт. [11] назвали цю систему, що рухається й обертається, «leading circle», тобто «провідне коло» або провідна петля micro-re-entry. Довжина провідного кола виявляється рівною довжині збудження.

Пройдення імпульсів у тканини серця залежить від орієнтації волокон міоцитів. Відмінність властивостей проведення у поздовжньому і поперечному напрямках формує субстрат для анізотропного рі-ентрі. З анізотропією можуть бути пов'язані аритмії, що виникають у передсерді, АВ-вузлі та периінфарктних зонах міокарда. Анізотропна структура волокон міокарда ще більше сприяє виникненню аритмій за типом повторного входу. Ймовірно, багато складних тахіаритмій, зокрема, фібриляції, пов'язані з механізмом micro-re-entry.

Автоматизм. Тканини з аномальним автоматизмом, що лежить в основі механізму аритмій, можуть розташовуватись у передсердях, АВ-з'єднанні або м'язових муфтах судин, що безпосередньо вступають в контакт із передсерддями, – таких, як верхня і нижня порожнисті вени або легеневі вени. Якщо швидкість формування імпульсу в ектопічному вогнищі є вищою, ніж у СА-вузлі, то ектопічне вогнище стає домінуючим вогнищем автоматизму серця. Клінічним прикла-

дом автоматичної аритмії є передсердна або шлуночкова тахікардія, яка запускається при навантаженні у пацієнтів без структурного захворювання серця. Вважають, що такі форми тахікардії пов'язані з адренергічним опосередкованим автоматизмом, оскільки програмована стимуляція не може запустити або припинити аритмію, в той час як тахікардія індукується катехоламіновою стимуляцією і чутлива до бета-адреноблокаторів. Катехоламіни модулюють потоки в автоматичних клітинах через збільшення синтезу циклічного аденозинмонофосфату (цАМФ), а також змінюють кінетику каналу I_t , так, що він активується при більш низьких значеннях мембранних потенціалів

(МП). Аденозин проявляє здатність послаблювати I_t через пригнічення синтезу цАМФ. Це є антиадренергічним механізмом – подібним до такого, що опосередковується стимуляцією вагусу [22].

Тригерна активність. Осциляції МП кардіальних клітин, які відбуваються під час або після ПД, позначають як постдеполяризації. Їх класифікують на два підтипи: ранні та пізні постдеполяризації (відповідно, РПД і ППД). Тригерна активність відрізняється від патологічного автоматизму, який відбувається під час фази 4 ПД, і залежить від часткової деполяризації МП спокою. РПД можуть виникати під час фази плато (фаза 2) і/або реполяризації (фаза 3) ПД. Зазвичай критичне подовження реполяризації – необхідна передумова виникнення РПД-індукованої ектопічної активності. ППД є осциляціями МП, які виникають після реполяризації і під час фази 4 ПД. Часта стимуляція потенціює ППД, оскільки більше Na^+ і Ca^{2+} надходить до клітини під час швидкої реполяризації, збільшуючи перевантаження клітини іонами Ca^{2+} . Клінічною аритмією, пов'язаною з цАМФ-опосередкованою тригерною активністю (ППД-залежною), є ідіопатична ШТ з вихідного тракту ПШ. Оскільки активація аденілатциклази є ключовим моментом для розвитку цАМФ-опосередкованої тригерної активності, можна вважати, що

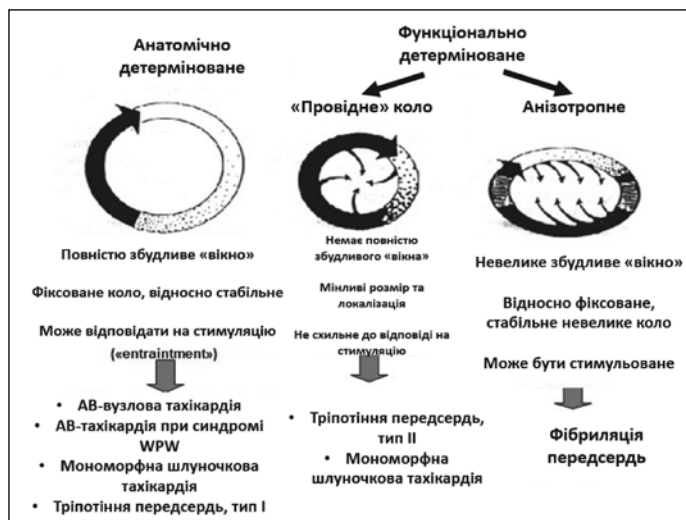


Рис. 2. Механізм повторного входу («re-entrancy») [19]

триггерна аритмія буде чутлива до бета-адреноблокади, блокади кальцієвих каналів (верапаміл), вагусних проб та аденозину [9].

Діагностика тахікардії з широкими комплексами QRS залишається непростою проблемою, незважаючи на численні визнані критерії диференціації шлуночкових і СВТ-тахікардій з аберацією провідності. Правильне встановлення діагнозу важливе як для надання невідкладної допомоги, так і для тривалого ведення хворих. Основні причини, а також клінічні та електрофізіологічні критерії тахікардій з широкими комплексами представлені в таблиці 3 [15].

Примітка. Усіх хворих із тахікардіями з широкими комплексами QRS необхідно лікувати так, як при ШТ, якщо не доведена наявність іншого виду аритмії.

До основних категорій тахікардій з широкими комплексами QRS належать ШТ, СВТ з порушенням внутрішньошлуночкової провідності, СВТ з проведенням через ДШП, re-entry в правій ніжці пучка Гіса, а також ритми при кардіостимуляції шлуночків. Відсутність фонового структурного захворювання серця не дозволяє виключити ШТ і не обов'язково свідчить про доброякісний прогноз. Однак, якщо у пацієнта виникали подібні епізоди впродовж попередніх років, СВТ є імовірнішою, ніж ШТ. Закінчення тахікардії за допомогою проби Вальсальви або ін'єкції аденозину також дозволяє припустити суправентрикулярний характер, хоча деякі види ШТ можуть бути припинені за допомогою вагусних проб (наприклад, фасцикулярна ШТ) [26]. Походження тахікардії з широкими комплексами QRS у пацієнта, який перебуває у свідомості і гемодинамічно стабільний, не обов'язково є суправентрикулярним. Клінічні прояви залежать від гемодинамічних наслідків тахікардії. Вони залежать від частоти серцевих скорочень (ЧСС), ступеня вираження дисфункції міокарда, обставин та ступеня раптовості початку, а також вегетативних розладів. Фізикальне дослідження в пацієнта з тахікардією з широкими комплексами може вказувати на гемодинамічні порушення (гіпотензія, серцева недостатність або кардіогенний шок). При збереженні рівнів серцевого викиду і артеріального тиску і/або короткочасній тахікардії аритмія може проявлятися серцебиттям, задишкою або відчуттям дискомфорту [8].

Таблиця 3. Причини, клінічні та електрофізіологічні критерії тахікардій з широкими комплексами QRS

Морфологія QRS	Суправентрикулярна	Шлуночкова
Мономорфна	<ul style="list-style-type: none"> Блокада нижки пучка Гіса: а) функціональна (правої – частіше, ніж лівої); б) фонова; в) частотно-залежна. Антидромна (з ретроградним проведенням через АВ-вузол). Неспецифічне порушення провідності: а) антиаритмічні препарати I або III класу; б) електролітні порушення 	<ul style="list-style-type: none"> Блокада лівої ніжки пучка Гіса (БЛНПГ), відхилення електричної осі серця вниз: ідіопатична правошлуночкова тахікардія. Блокада правої ніжки пучка Гіса (БПНПГ), відхилення електричної осі серця вгору: ідіопатична лівошлуночкова тахікардія. Шлуночкова тахікардія, медіатором якої є ЕКС
Поліморфна	<ul style="list-style-type: none"> Фібриляція передсердь з преекзитацією 	<ul style="list-style-type: none"> Пірует-тахікардія (синдром подовженого інтервалу QT). Синдром Бругада. Катехоламінергічна ШТ. Синдром вкороченого інтервалу QT

Ідентифікація тахікардії з широкими комплексами QRS.

- **ЕКГ у 12 відведеннях.** Реєстрація 12-канальної ЕКГ під час тахікардії допомагає визначити локалізацію її джерела. Дисоціація зубців Р і комплексів QRS на ЕКГ свідчить на користь діагнозу ШТ. Зв'язок 1:1 між зубцями Р і комплексами QRS можна спостерігати при ШТ або СВТ із широкими комплексами QRS.
- **24–72-годинне амбулаторне монітування ЕКГ (холтерівське монітування).** Показане при нападах серцебиття, синкопальних станах, для верифікації ризику раптової смерті (РС), оцінки ефекту антиаритмічної терапії.
- **Навантажувальне тестування.** Проба з дозованим фізичним навантаженням рекомендована пацієнтам, в яких є імовірною ішемічна хвороба серця (з урахуванням віку, статі та симптоматики).
- **Електрофізіологічне дослідження (ЕФД).** ЕФД дозволяє діагностувати практично всі тахікардії з широкими комплексами, а також визначити послідовність і взаємозв'язок між активацією передсердь і шлуночків. Оскільки знання механізму аритмії має критичне значення для вибору належної терапії, ЕФД займає важливе місце в клінічній діагностиці у пацієнтів, що мають тахікардію з широкими комплексами. Програмоване внутрішньосерцеве ЕФД – еталонний метод діагностики ШТ у пацієнтів з нападами серцебиття і синкопальними станами. Значущість ЕФД зросла при проведенні картування міокарда та уточнення джерела тахікардії перед виконанням процедури катетерної абляції ектопічних вогнищ, а також імплантації кардіовертера-дефібрилятора (КВД) [18, 24].

Диференційна діагностика тахікардій з широкими комплексами QRS.

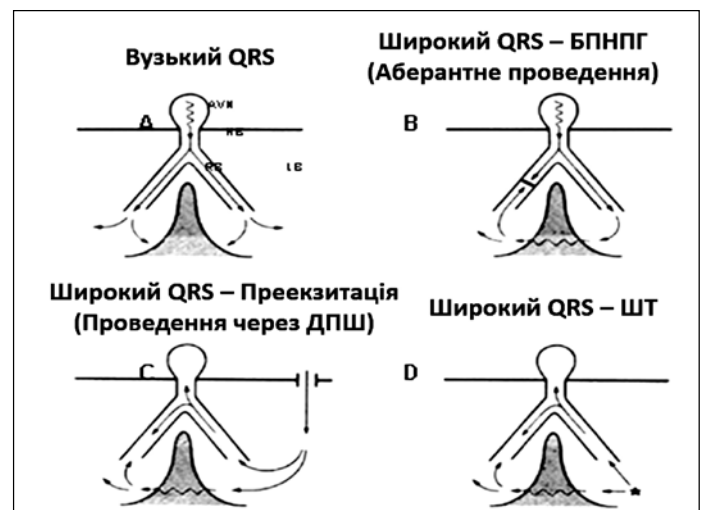


Рис. 3. Схема циркуляції імпульсу ПСС, яка функціонує нормально, і додатковим шляхом [26]

А. Вузкий QRS (проведення через АВ-вузол). В. Широкий QRS – БПНПГ (аберантне проведення). С. Широкий QRS – преекзитація (проведення через ДШП). Д. Широкий QRS – шлуночкова тахікардія.

Суправентрикулярна тахікардія з широкими комплексами QRS. Порушення внутрішньошлуночкової провідності (рис. 3) може бути наслідком змін ЧСС, а також порушень ПСС. У пацієнтів з фоновою БПНП будь-яка СВТ може призвести до тахікардії з широ-

кими комплексами QRS. У той же час, частотно-залежна і/або «функціональна» (присутня лише під час тахікардії) БНПГ також може призвести до тахікардії з широкими комплексами. Функціональна аберація є наслідком раптового зменшення тривалості серцевого циклу, коли ділянки системи Гіса-Пуркін'є частково або повністю втрачають збудливість. Функціональна БНПГ виникає частіше, ніж функціональна БЛНПГ, через більш тривалу рефрактерність останньої. Інколи дискретні коливання тривалості серцевого циклу зумовлюють перехід від тахікардії з широкими комплексами до тахікардії з вузькими комплексами QRS, що полегшує встановлення діагнозу.

Суправентрикулярні тахікардії при синдромі Вольфа – Паркінсона – Вайта (WPW). При цих тахікардіях активація шлуночків відбувається переважно через ДШП. Зміни характеру передчасного збудження разом зі змінами тривалості серцевого циклу зумовлені проведенням фібриляції передсердь (ФП) через додатковий шлях. Мономорфна картина преекзитації майже завжди спричинена реципрокною (рі-ентрі) тахікардією. За наявності ФП дуже частий ритм шлуночків, зумовлений антероградним проведенням через ДШП, може призвести до фібриляції шлуночків (ФШ) і РС (рис. 4). Якщо при реципрокній тахікардії імпульс проходить антероградно по ДШП, тахікардію називають антидромною. Ретроградним компонентом кільця рі-ентрі є АВ-вузол, іноді – інший ДШП. Оскільки ДШП з'єднує міокард передсердя і шлуночка на рівні АВ-з'єднання, ЕКГ при СВТ з преекзитацією іноді неможливо відрізнити від ШТ, яка походить зі шлуночків. При тахікардії з широкими комплексами QRS з морфологією БЛНПГ і відхиленням електричної осі серця вліво і вгору потрібно завжди розглядати можливість атріофасцикулярного додаткового шляху (Махайма). Типова морфологія QRS під час тахікардії характеризується маленьким, коротким початковим зубцем R, з подальшим різким зниженням у відведенні V₁.

Клінічний аналіз неритмічного серцебиття у пацієнтів із встановленим синдромом передзбудження шлуночків вказує на епізоди ФП, що потребує проведення ЕФД, оскільки в даному випадку високий ризик РС.

Синдром WPW + ФП. За наявності ФП дуже частий ритм шлуночків, обумовлений антероградним проведенням через ДШ, може призвести до ФШ і РС.

До інших механізмів аберації належать порушення проведення шлуночками внаслідок ефектів препаратів чи електролітного дисбалансу, наприклад, гіперкаліємії. Великі дози блокаторів натрієвих каналів (ААП класів ІА і ІС) можуть викликати неспецифічне збільшення тривалості комплексу QRS. Іноді препарати класу ІС провокують тахікардії з широкими комплексами через уповільнення частоти збудження передсердь, що дозволяє реалізуватись проведенню 1:1 (рис. 5) [13]. Повідомляли також про випадки індукування стійкої мономорфної ШТ під час фізичного навантаження на фоні застосування антиаритмічних засобів у здорових осіб без структурного захворювання серця.

Залежно від ситуації, ведення пацієнтів із СВТ з широкими комплексами QRS може бути різним: при нечастих і нестійких епізодах – без терапії, в інших – медикаментозна терапія або радіочастотна абляція. Впровадження катетерних методів лікування змінило підходи до ведення пацієнтів із СВТ. Діючий підхід полягає в тому, що у всіх пацієнтів, які потребують тривалого лікування, слід оцінювати

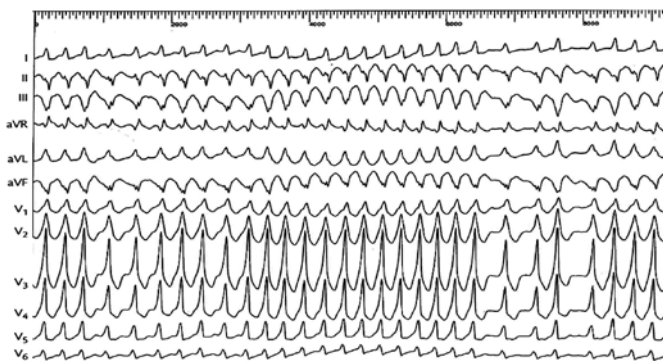


Рис. 4. Приклад загрозливої для життя ФП при синдромі WPW [26].

можливість радіочастотної катетерної абляції (РЧА). Тривалу фармакотерапію (за умови, що немає преекзитації – засоби з метою блокади АВ сполучення) обирають у тих пацієнтів, які відмовляються від катетерної абляції, коли вона неефективна або пов'язана з високим ризиком ускладнень, таких як незворотна АВ блокада [24].

Шлуночкова тахікардія характеризується такими ЕКГ-ознаками: 1) інтервали RR сильно вкорочені, але рівні один одному; 2) ЧСС від 140 до 220 уд./хв; 3) комплекс QRS деформований, широкий (>0,12 с). Місце ектопічного вогнища визначається за правилами топічного діагнозу шлуночкових екстрасистол (ШЕ); 4) АВ-дисоціація – незалежне від шлуночків збудження передсердь під дією нормальних синусових імпульсів; 5) шлуночкове захоплення («ventricular capture») – нормальне збудження передсердь та шлуночків на фоні ШТ; 6) зливний комплекс («удари Дресслера») – зумовлений одночасним збудженням шлуночків із синусового вузла та з ектопічного вогнища, розташованого у шлуночках; 7) наявність перед нападом та/або після нього ШЕ; 8) напад тахікардії раптово починається і раптово припиняється; 9) перше серцеве скорочення на початку нападу передчасне; 10) за останнім скороченням серця в кінці нападу слідує подовжена післяпароксизмальна пауза.

ТП 1:1 на фоні лікування ААП ІС класу (дозозалежний проаритмічний ефект)

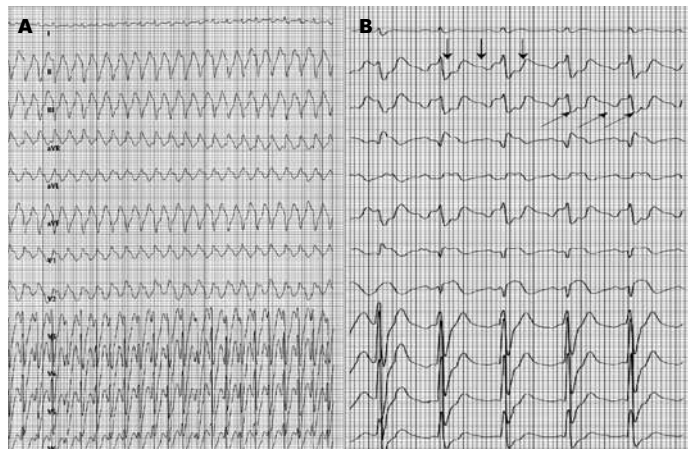


Рис. 5. Препарати ІС класу провокують тахікардії з широкими комплексами через уповільнення частоти збудження передсердь, що дає змогу реалізуватись проведенню 1:1 [26]

А. Тахікардія з широким комплексом QRS, обумовлена тріпотінням передсердь з АВ-проведенням 1:1 у пацієнта, який приймає ААП ІС класу з приводу пароксизмальної ФП. В. Застосування масажу каротидного синусу дозволяє уповільнити АВ-проведення, демаскуючи тріпотіння передсердь (ідентифікація хвиль тріпотіння).

Електрокардіографічні критерії диференційної діагностики СВТ і ШТ (табл. 4) [6]. Загалом, якщо конфігурація комплексу QRS під час тахікардії з широкими комплексами не нагадує аберації внутрішньошлуночкової провідності, найімовірнішою є ШТ. Якщо наявний будь-який сумнів щодо походження тахікардії з широкими комплексами QRS, пацієнта слід лікувати так, як при ШТ. Відсутність комплексу типу RS у будь-якому прекордіальному відведенні або наявність інтервалу від початку зубця R до найнижчої точки зубця S більше 100 мс свідчать про високу ймовірність ШТ. Крім того, пропонують такі критерії диференційної діагностики між ШТ і СВТ з аберацією:

1. Тривалість комплексу QRS. ШТ є найімовірнішою, якщо тривалість QRS у комплексі типу БЛНПГ більше 140 мс, а при морфології БЛНПГ – більше 160 мс.

2. Вісь комплексу QRS. Фронтальна вісь у межах від -90° до $\pm 180^\circ$ не може бути наявною при будь-якому виді БНПГ і тому дозволяє думати про ШТ. Отже, переважно негативні комплекси QRS у відведеннях I, II і III є корисним критерієм щодо виявлення ШТ.

Таблиця 4. Електрокардіографічні критерії диференційної діагностики СВТ і ШТ

Ознака	Надшлуночкова тахікардія з блокадою ніжки пучка Гіса	Шлуночкова тахікардія
Зубець P	1. Зубець P різноманітний: (+): синусова, верхньопередсердна тахікардія; (±): середньопередсердна тахікардія; (-): нижньопередсердна тахікардія, вузлова; 2. Зубець P відсутній (вузлова тахікардія); 3. Зубець P відсутній, замість нього F-, f-хвиля (тріпотіння/фібриляція передсердь)	Відсутнє (поодинокі зубці P можуть траплятися в зливних комплексах, при шлуночкових захопленнях та АВ-дисоціації)
Комплекс QRS	Більше 0,12 с	Більше 0,12 с
Зливні комплекси	Ні	Так
Шлуночкове захоплення	Ні	Так
АВ-дисоціація	Ні	Так
Порушення центральної гемодинаміки	Так, при високій ЧСС	Так
Ефективність лідокаїну	Лідокаїн не ефективний	Лідокаїн ефективний, усуває пароксизм ШТ або скорочує тривалість і кратність нападів
Ефективність серцевих глікозидів (дигоксину)	Дигоксин часто ефективний, купує тахікардію або значно скорочує тривалість та кратність нападів	Серцеві глікозиди протипоказані. Збільшують смертність
Ефективність аміодарону, прокаїнаміду	Так	Так
Ефективність ЕІТ	Так	Так

3. Конкордантні негативні комплекси ЕКГ у грудних відведеннях. Якщо у всіх грудних відведеннях комплекси QRS переважно негативні, імовірним діагнозом є ШТ. Якщо у всіх грудних відведеннях комплекси QRS позитивні, потрібно проводити диференційну діагностику між антидромною тахікардією з залученням лівобічного додаткового шляху і ШТ.

4. Морфологія QRS у відведеннях V_1 і V_6 . При конфігурації QRS типу БЛНПГ монофазний зубець R широкий (>30 мс), або qR у відведенні V_1 свідчать про високу ймовірність ШТ. Монофазний R або S амплітудою більшою, ніж R у відведенні V_6 , також дозволяє припустити ШТ. При QRS типу БЛНПГ широкий зубець R (тривалість більше 30 мс) і/або повільне зниження до найнижчої точки S у відведенні V_1 і зубець Q у відведенні V_6 свідчать на користь ШТ.

Атріовентрикулярна дисоціація. Це один із найкорисніших критеріїв диференційної діагностики ШТ і СВТ. Вона спостерігається у 20–50 % випадків ШТ і майже ніколи – при СВТ. Для АВ-дисоціації характерними є змінний пульсовий тиск, нерегулярні хвилі А на яремних венах і змінний за звучністю перший тон серця. Інколи для виявлення АВ дисоціації необхідними є тривалі записи ЕКГ у 12 відведеннях і ретельний аналіз ЕКГ (рис. 6). Крім того, приблизно 30 % випадків ШТ поєднуються з ретроградним проведенням 1:1. При АВ дисоціації можна спостерігати зливи скорочення, які є наслідком одночасного проведення від передсердь до шлуночків.

Реєстрація 12-канальної ЕКГ під час ШТ допомагає приблизно визначити розміщення її джерела. Морфологія ШТ за типом БЛНПГ у відведенні V_1 характерна для походження тахікардії з ПШ або міжшлуночкової перетинки. Спрямованість електричної осі серця вгору вказує на тахікардію із задньої стінки, тоді як спрямованість вниз – з передньої стінки серця. Домінування зубців R у відведеннях V_2 - V_4 свідчить про те, що джерело тахікардії розміщене поблизу основи шлуночків. При ідіопатичній тахікардії з вихідного тракту ПШ тривалість комплексу QRS під час ШТ звичайно >140 мс, якщо вона походить із вільної стінки вихідного тракту ПШ, і <140 мс, якщо аритмія походить з боку перегородки вихідного тракту ПШ. Перехідна зона зубця R при тахікардії з вихідного тракту ПШ звичайно спостерігається у відведеннях від V_2 до V_4 , тим раніше, чим більше джерело тахікардії зміщено вгору уздовж перегородки.

Серед усіх форм СВТ тахікардії з широкими комплексами QRS найбільшу складність для диференційної діагностики з ШТ становить антидромна реципрокна АВ тахікардія [25]. Це зумовлено тим, що в обох випадках хвиля збудження починає поширюватися по шлуночках поза волокнами Гіса-Пуркіньє. Розпізнавання цих двох варіантів тахікардії з широкими комплексами QRS базується на таких фактах: а) за наявності додаткового передсердно-шлуночкового шляху, що проводить імпульси в антероградному напрямку, збудження поширюється по шлуночках від їх основи до верхівки, і комплекси QRS у відведеннях V_{4-6} мають позитивну полярність. Переважно негативна полярність комплексів QRS у цих відведеннях виключає антидромну реципрокную АВ тахікардію на користь ШТ; б) при антидромній реципрокній АВ тахікардії, яка в більшості випадків спостерігається за відсутності інших структурних змін у серці, шлуночкові

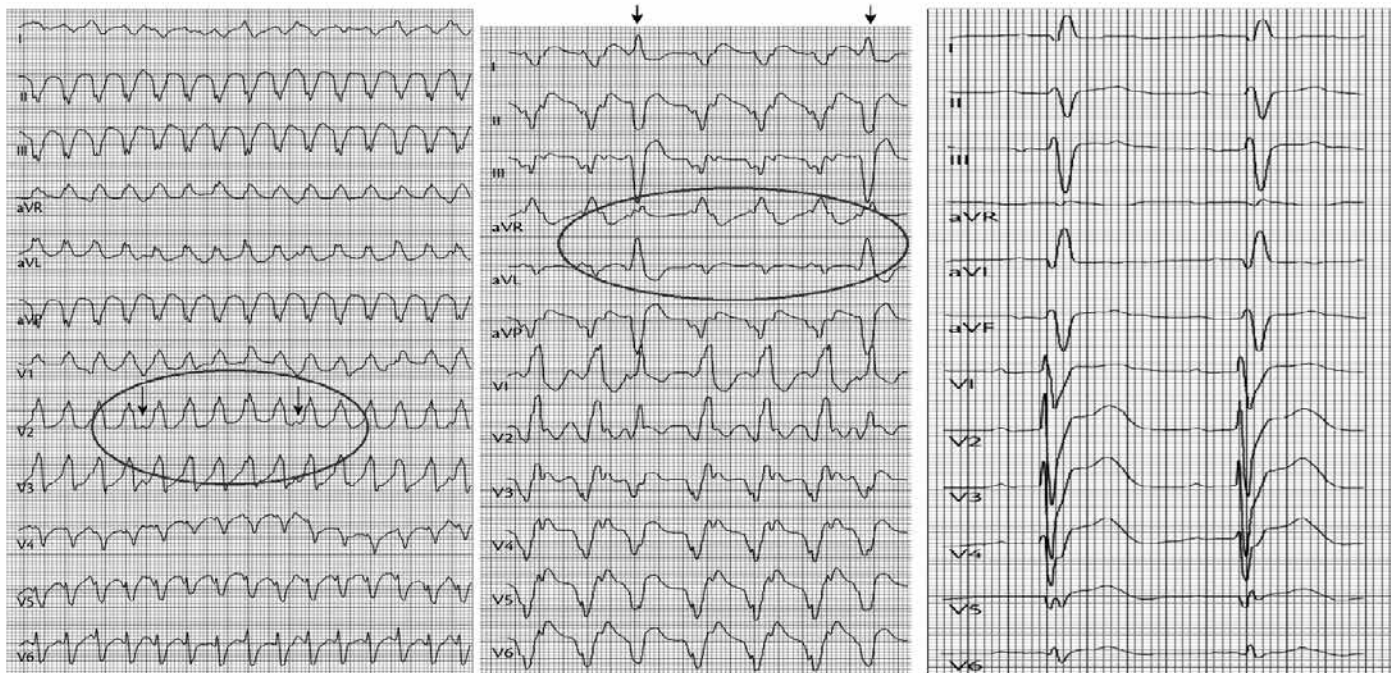


Рис. 6. АВ-дисоціація та «зливні комплекси» [26]

комплекси у відведеннях V_{2-6} не можуть мати вигляд qR; в) відхилення відношення частоти збудження передсердь та шлуночків 1:1 виключає антидромну тахікардію. При цьому більша кількість шлуночкових комплексів, ніж зубців Р, свідчить про передсердно-шлуночкову дисоціацію, що є високоспецифічним для ШТ. Ці ознаки поклали в основу алгоритму диференційної діагностики ШТ з антидромною реципрокною АВ тахікардією. На першому етапі визначають полярність комплексу QRS у відведеннях V_{4-6} . Якщо вона негативна, роблять висновок про наявність ШТ. При переважно позитивній полярності шлуночкового комплексу II етапом є ідентифікація комплексів qR в одному або більше відведень V_{2-6} . Їх наявність вказує на ШТ з точністю, що наближається до 100%. За відсутності шлуночкових комплексів такої форми переходять до III етапу оцінки співвідношення кількості комплексів QRS та зубців Р. Переважання перших є третім інформативним діагностичним критерієм ШТ, інакше встановлюють діагноз антидромної реципрокної АВ тахікардії. Цей алгоритм можна використовувати для диференційної діагностики ШТ та СВТ з аберантною внутрішньошлуночковою провідністю, викликаною впливом ААП класів IA та IC. У сумнівних випадках уточнити діагноз дозволяє реєстрація внутрішньосерцевої ЕГ.

Чинники, що призводять до розвитку мономорфної ШТ: 1) постінфарктний кардіосклероз чи інші ураження серця; 2) ШТ в анамнезі; 3) хронічна серцева недостатність; 4) високі дози антиаритміків IC класу [5].

Безперервно рецидивуюча мономорфна ШТ, яку ще називають непароксизмальною, у клінічній практиці трапляється рідше, ніж пароксизмальна мономорфна ШТ. Розвиток безперервно рецидивуючої ШТ пов'язаний із порушенням процесів утворення електричних імпульсів або у вигляді тригерної активності, або у вигляді патологічного автоматизму. Локалізація

джерела тахікардії у виносному тракті ПШ зумовлює іншу назву аритмії – ШТ із виносного тракту ПШ (рис. 7).

ЕФД та ендокардіальне картування показали, що мономорфна ШТ, яка виникає після ІМ, викликається ділянками уповільненого проведення. Ці аритмії можуть індукуватися або припинятися за допомогою кардіостимуляції, підтверджуючи ідею про те, що механізм тахікардії є рі-ентрі в межовій зоні інфарктованого міокарда. Інший приклад ШТ рі-ентрі, що виникає у пацієнтів із захворюваннями серця – з ніжки пучка Гіса. Частота рі-ентрі у ніжці пучка Гіса як причини мономорфної ШТ коливається від 1 до 6%. Ця форма ШТ має морфологію БЛНПГ, з відхиленням осі вліво та вгору. Важливо розпізнати цю форму тахікардії, оскільки вона легко піддається лікуванню методом РЧА правої ніжки.

Чинники, що призводять до розвитку тахікардії типу «пірует»: 1) наявність органічної патології серця; 2) брадикардія; 3) часта ШЕ, «пірует» в анамнезі; 4) подовження інтервалу QT; 5) гіпокаліємія, гіпомангіємія; 6) терапія діуретиками; 7) жіноча стать, літній вік [5].

Тригерна активність відрізняється від патологічного автоматизму, який відбувається під час фази 4 ПД та залежить від часткової деполяризації мембранного ПД. РПД можуть з'являтися під час фази плато (фаза 2) та/або реполяризації (фаза 3) ПД. Для їх виникнення потрібне критичне уповільнення реполяризації. Сприяє цьому брадикардія чи пауза, яка ще більше подовжує реполяризацію. Прийом цілого ряду препаратів може призводити до формування РПД, пов'язаної з РПД тригерної активності, або навіть поліморфної ШТ, відомої як «пірует»-тахікардія (torsades de pointes) (рис. 8). Надмірне подовження реполяризації може бути зумовлене прийомом ААП класу IA (хінідин, прокаїнамід) та класу III (соталол, ібутилід).

Безперервно рецидивуюча монормфна ШТ ('Galaverdin' тахікардія)

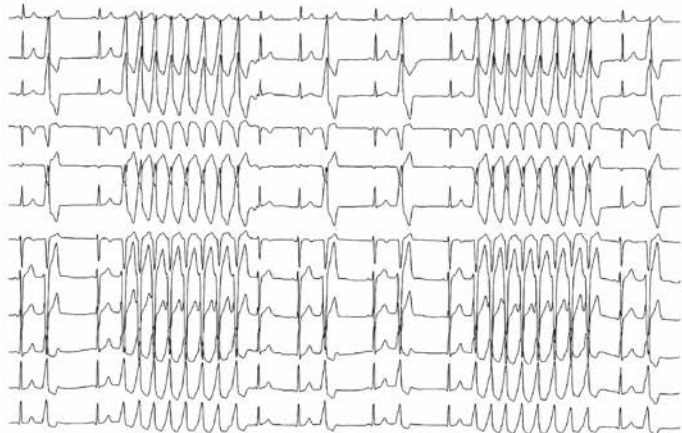


Рис. 7. ЕКГ при типовій безперервно рецидивуючій монормфній ШТ (так звана 'Galaverdin' тахікардія) [26]

Безперервне рецидивування виглядає як часті короткі періоди ШТ, що складаються з 3–10 шлуночкових комплексів, відокремлених один від одного одним або декількома синусовими скороченнями. Морфологія першого ектопічного комплексу ідентична морфології всіх наступних.

Torsades de pointes на фоні лікування ФП соталолом (подовження інтервалу QT більше 500 мс)

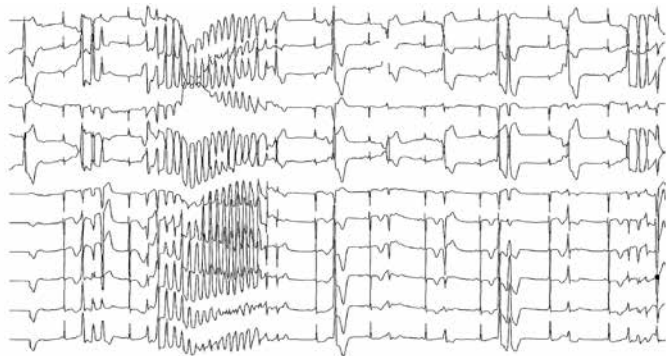


Рис. 8. ЕКГ при пароксизмальній ШТ типу «пірует» (torsades de pointes) [26]

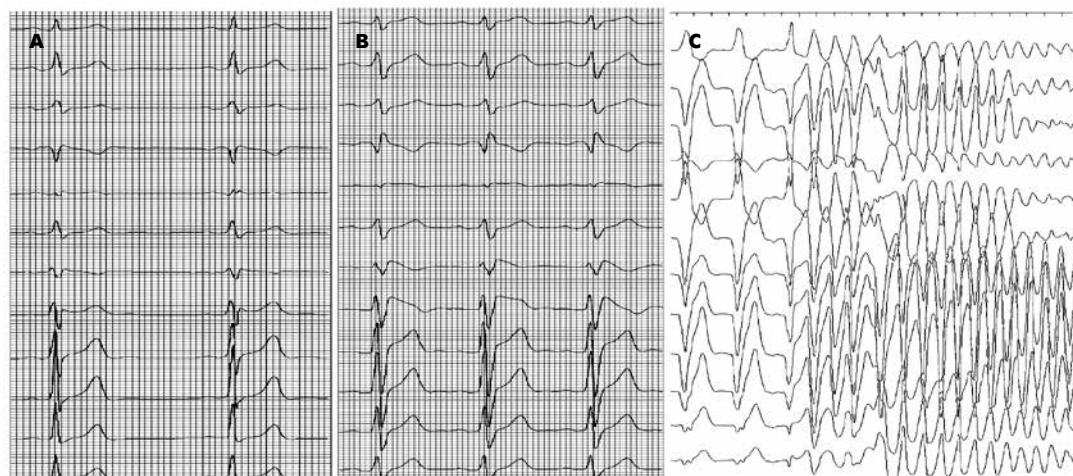


Рис. 9. ЕКГ-ознаки синдрому Бругада можуть бути транзитними або прихованими, проте можуть бути демасковані блокторами натрієвих каналів (такими як аймалін або флекаїнід) [26]

А. Реєстрація ЕКГ у спокої у пацієнта 36 років після перенесеного синкопе, що демонструє ознаки синдрому Бругада 2-го типу. **В.** Реєстрація ЕКГ після внутрішньовенного введення аймаліну 1 мг/кг маси тіла у того самого пацієнта. Препарат демаскує ЕКГ-ознаки синдрому Бругада 1-го типу. **С.** Реєстрація ЕКГ під час проведення внутрішньосерцевого ЕФД у даного хворого ілюструє індуцибельність поліморфної ШТ із трансформацією у ФШ. Пацієнту імплантовано КВД.

Поліморфні шлуночкові ектопічні скорочення, що повторюються, і поліморфна ШТ (torsades de pointes) у пацієнта, який приймав соталол при ФП. Реєструється подовження інтервалу QT ($QT > 500$ мс). Ектопічні скорочення, що визначаються на тлі подовженого QT, відносяться, ймовірно, до ранніх постдеполяризацій. Ця ЕКГ демонструє типовий приклад препарат-індукованого набутого синдрому подовженого інтервалу QT.

Синдром Бругада. На ЕКГ виявляють блокаду ПНПГ, низхідну елевачію сегмента ST у правих прекардіальних відведеннях (V_1 - V_3), з нормальним інтервалом QTc і без ознак структурного захворювання серця. Він маніфестує епізодами поліморфної ШТ, синкопе та зупинкою серця [14]. Синдром Бругада є причиною смерті в 26 % випадків РС. При синдромі Бругада виникає електрична гетерогенність епікарда ПШ, що призводить до розвитку ШЕ за механізмом рі-ентрі, які викликають напади ШТ і ФШ. Приблизно у 20–30 % пацієнтів виявляють генетичні мутації натрієвих каналів. За наявності ЕКГ-змін, що дозволяють запідозрити наявність синдрому Бругада, доцільне проведення лікарських проб із внутрішньовенним введенням ААП I класу, здатних акцентувати ЕКГ-зміни до діагностично значущих критеріїв (рис. 9).

З цією метою застосовують аймалін (неогілуригитал) у дозі 1 мг/кг маси тіла, або прокаїнамід у дозі 10 мг/кг маси тіла. Хворим із ЕКГ та клінічними ознаками синдрому Бругада за відсутності документованих спонтанних епізодів ШТ для стратифікації ризику РС доцільне проведення внутрішньосерцевого ЕФД. Індукцію ШТ чи ФШ під час дослідження слід розцінювати як показання для імплантації КВД.

Невідкладна терапія при тахікардіях з широкими комплексами QRS

Діагностика тахікардій з широкими комплексами QRS залишається складною проблемою, незважаючи на численні визнані диференційні критерії шлуночкових і СВТ тахікардій з аберацією проведення. Правильність встановленого діагнозу важлива як для надання невідкладної допомоги, так і для довготривалого ведення пацієнтів з ШТ.

Синхронізована кардіоверсія (КВ) показана при гемодинамічно значущих тахікардіях (КР – ІВ). Якщо тахікардія не призводить

до гемодинамічних порушень і є суправентрикулярною, лікування повинно бути таким же, як і при тахікардії з вузькими комплексами QRS (табл. 5).

Невідкладне лікування тахікардій з вузькими комплексами QRS за відсутності встановленого діагнозу. При наданні невідкладної допомоги пацієнту з тахікардією з вузькими комплексами QRS передусім рекомендується виконання вагусних проб (Вальсальви, масажу каротидного синуса) (КР – ІВ) і/або внутрішньовенне введення аденозину (6–8 мг внутрішньовенно болюсом) (КР – ІВ). Якщо гемодинамічний стан хворого нестабільний, а аденозин і вагусні проби неефективні, слід виконати синхронізовану КВ (КР – ІВ). Якщо ж гемодинамічний стан пацієнта стабільний, доцільним є внутрішньовенне введення дилтіазему або верапамілу (КР – ІІаВ) чи бета-блокаторів (КР – ІІаС) [10]. Якщо фармакологічна терапія протипоказана або неефективна, пацієнтам проводять синхронізовану КВ (КР – ІВ). У 1–15% випадків аденозин може спровокувати ФП, яка зазвичай має тимчасовий характер, але може загрожувати життю пацієнтів із синдромом передзбудження шлуночків. Під час виконання вагусних прийомів або введення препаратів доцільною є реєстрація ЕКГ, оскільки реакція на них може допомогти в діагностиці, навіть якщо аритмія не припинилася.

Синхронізована КВ показана при гемодинамічно значущих тахікардіях (КР – ІВ). Якщо тахікардія не призводить до гемодинамічних порушень і є суправентрикулярною, лікування повинно бути таким же, як і при тахікардії з вузькими комплексами QRS (табл. 6).

Найпоширенішою тахікардією, що зумовлена наявністю ДШП, вважається ортодромна АВ-реципрокна тахікардія (АВРТ), за якої імпульс проводиться антероградно АВ-вузлом, а ретроградно – по ДШП. При наданні невідкладної допомоги з ортодромною АВРТ рекомендується виконання вагусних проб – Вальсальви, масажу каротидного синуса (КР – ІВ) і/або внутрішньовенне введення аденозину (КР – ІВ). Якщо гемодинамічний стан хворого нестабільний, слід виконати синхронізовану КВ (КР – ІВ). У пацієнтів з ортодромною АВРТ і відсутністю ознак передзбудження на тлі синусового ритму за даними ЕКГ, як невідкладна терапія, може бути ефективним внутрішньовенне введення верапамілу, дилтіазему (КР – ІІаВ) або бета-адреноблокатора (КР – ІІаС). Якщо у пацієнта немає гемодинамічних порушень, можна вдатися до фармакологічної КВ із внутрішньовенним введенням ібутиліді або прокаїнаміді (КР – ІІаВ), чи пропафенону або флекаїніду (КР – ІІбВ). Якщо фармакологічна терапія протипоказана або неефективна, хворим із АВРТ рекомендоване проведення синхронізованої КВ (КР – ІВ). При антидромній АВРТ імпульс циркулює в протилежному напрямку: антероградно – аномальним ДШП, ретроградно – АВ-вузлом. У пацієнтів з ДШП може виникати і ФП, за якої підвищується ризик ФШ і РС.

Невідкладна допомога пацієнтам із ФП і синдромом передзбудження полягає у проведенні синхронізованої КВ при нестабільній гемодинаміці (КР – ІВ). Якщо у пацієнта немає гемодинамічних порушень, можна вдатися до фармакологічної КВ із внутрішньовенним введенням ібутиліді або прокаїнаміді (КР – ІІаВ), а також використовувати парентеральні форми пропафенону і флекаїніду (КР – ІІбВ). Для таких пацієнтів потенційно небезпечним вважається внутрішньовенне введення дигоксину, аміодарону, внутрішньовенне або пероральне призначення бета-адреноблокатора, дилтіазему і верапамілу (КР – ІІІ: шкода).

Невідкладне лікування тахікардій з широкими комплексами QRS за відсутності встановленого діагнозу. Синхронізована КВ показана при гемодинамічно значущих тахікардіях (КР – ІВ). Якщо тахікардія не призводить до гемодинамічних порушень і є суправентрикулярною, лікування повинно бути таким же, як при тахікардії з вузькими комплексами QRS: вагусні прийоми (КР – ІС) і/або внутрішньовенне введення аденозину (за відсутності преекзитації на ЕКГ) (КР – ІІаС) [10]. Якщо у пацієнта немає гемодинамічних порушень, можна вдатися до фармакологічної КВ із внутрішньовенним введенням прокаїнаміді (КР – ІІаВ). Також може бути використаний аміодарон (КР – ІІбВ), якому слід надавати перевагу перед прокаїнамідом у лікуванні пацієнтів зі зниженою ФВ ЛШ або з ознаками СН (табл. 7).

За відсутності симптомів у пацієнтів з передчасним збудженням шлуночків тактика ведення залежить від ризику розвитку небезпечних для життя аритмій, для оцінювання якого доцільне проведення ЕФД (КР – ІІа) [27]. Якщо ризик високий, може бути виконана катетерна абляція ДШП (КР – ІВ). Її проведення вважається обґрунтованим і у безсимптомних пацієнтів, коли наявність

Таблиця 5. Рекомендації щодо невідкладної терапії при гемодинамічно стабільній тахікардії з вузьким комплексом QRS (всі препарати вводяться внутрішньовенно)

Тахікардії з вузьким комплексом QRS (СВТ)	КР; РД
Вагусні прийоми, масаж КС	ІВ
Аденозин	ІВ
Дилтіазем або верапаміл	ІІаВ
Бета-адреноблокатор	ІІаС
Синхронізована кардіоверсія	ІВ

Примітка. КР – клас рекомендацій; РД – рівень доказовості.

Таблиця 6. Рекомендації щодо невідкладної терапії при гемодинамічно стабільній тахікардії (всі препарати вводяться внутрішньовенно)

Тахікардії з широкими комплексами QRS		
СВТ + БНПГ	Див. вище	
СВТ/ФП при синдромі передчасного збудження шлуночків	Ібутилід або прокаїнамід	ІІаВ
	Пропафенон або флекаїнід	ІІбВ
	Синхронізована кардіоверсія	ІВ
	Дигоксин, аміодарон або бета-адреноблокатор, дилтіазем і верапаміл	ІІІ: шкода

Таблиця 7. Рекомендації щодо невідкладної терапії при гемодинамічно стабільній тахікардії (всі препарати вводяться внутрішньовенно)

Тахікардії із широким комплексом QRS		
Тахікардії з широким комплексом QRS невідомого походження	Вагусні маневри	ІС
	Аденозин (за відсутності преекзитації на ЕКГ)	ІІаС
	Прокаїнамід	ІІаВ
	Аміодарон	ІІбВ
	Синхронізована кардіоверсія	ІВ
Тахікардії з широким комплексом QRS у пацієнтів із зниженою ФВ ЛШ	Аміодарон	ІІбВ
	Синхронізована кардіоверсія	ІВ

передзбудження виключає можливість певної діяльності (наприклад, робота пілотом) (КР – ІВ). Як у симптомних пацієнтів, так і в безсимптомних осіб виявлення припинення проведення імпульсу маніфестним ДШП під час фізичного навантаження, або інтермітуюче зникнення ознак збудження при реєстрації ЕКГ, свідчить про низький ризик швидкого проведення через ДШП (КР – ІІв).

Наведені результати досліджень вказують на те, що не може бути вироблений алгоритм, який абсолютно надійно диференціює ШТ і СВТ. Слід зазначити і відмінності груп хворих із СВТ та ШТ за клінічними ознаками, що послужило основою для застосування їх у диференційній діагностиці СВТ та ШТ. В обговорюваних дослідженнях у групі СВТ переважали молодші пацієнти з відсутністю кардіальної патології, тоді як у групі ШТ більшість хворих мали структурну патологію серця, в тому числі й вогнищеві рубцеві зміни, зумовлені раніше перенесеним ІМ [20]. Ймовірно, саме наявність вогнищевих рубцевих змін, їх локалізація та вираження повинні впливати як на тривалість комплексу QRS, так і на величину інтервалів, що визначаються в межах комплексу QRS. Дослідження, виконані з диференційної діагностики СВТ і ШТ, незважаючи на властиві їм обмеження, виробили підходи до розпізнавання тахіаритмій, що перебігають із «широкими» комплексами QRS. Разом з тим, створення нових алгоритмів диференційної діагностики СВТ і ШТ триватиме (рис. 10) [17].

Шлуночкова тахікардія у пацієнтів без структурного захворювання серця: ідіопатична ШТ. Ідіопатична ШТ – неспецифічний термін, яким позначають гетерогенну групу аритмій. Пацієнти можуть бути безсимптомними або відчувати транзиторні симптоми, такі як серцебиття, запаморочення або пресинкопе. Ці аритмії, за винятком швидкої поліморфної ШТ, яка виникає при набутих аритмічних синдромах, рідко є небезпечними для життя. Механізми формування аритмій – рі-ентрі, тригерна активність, а також катехоламініргічний автоматизм. Ідіопатичну ШТ поділяють залежно від клінічних проявів, сприятливих факторів, місця нахождення, відповіді на ААП (наприклад, аденозин чи верапаміл) або за первинними електричними розладами.

Ідіопатична тахікардія з вихідного тракту ПШ. Аритмія, джерело якої міститься у вихідному тракті ПШ, маніфестується як ШТ з комплексами QRS типу БЛНПГ і відхиленням осі серця вниз. Її частіше спостерігають у молодих пацієнтів без структурного захворювання серця. Хоча переважно ця тахікардія виникає спорадично, стан розглядають як «первинне електричне захворювання». Основним механізмом є тригерна активність, викликана пізніми постдеполяризаціями, медіатором яких є аденілатциклаза. Ідіопатичні тахікардії з вихідного тракту зазвичай пов'язані з виснаженням або стресом. Вони можуть проявлятися як зворотні екстрасистоли або нестійкі аритмії з тенденцією до виникнення

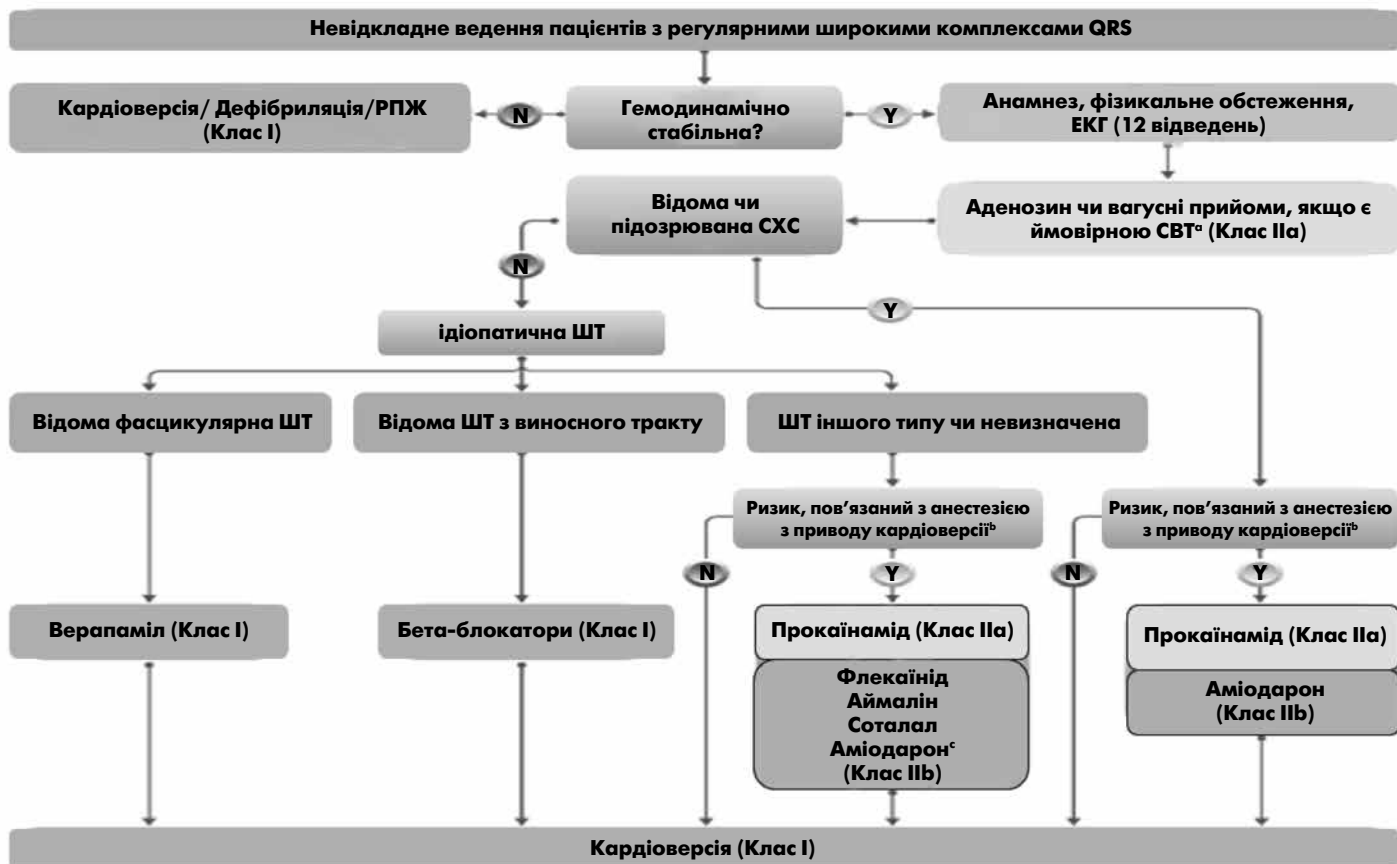


Рис. 10. Невідкладне ведення пацієнтів з тахікардією з регулярними широкими комплексами QRS [17]

Примітка. «N» – ні; «Y» – так; РПЖ – розширена підтримка життя; СХС – структурна хвороба серця; ШТ – шлуночкова тахікардія; СВТ – суправентрикулярна тахікардія. * Окрім СВТ, аденозин може також переривати ідіопатичну ШТ, що свідчить про тригерну активність як механізм аритмії. ^b Користь від кардіоверсії має бути зважена проти ризиків, асоційованих з анестезією/седацією. ^c Ураховуючи обмежену доступність інших антиаритмічних препаратів.

у спокої, або провокуватися лише при навантаженні (тахікардії Галавердена). Ідіопатичні тахікардії з вихідного тракту звичайно добре переносяться, ймовірно, через збережену функцію шлуночків. Вказана форма ШТ характеризується сприятливим довготривалим прогнозом. Цей вид аритмії може добре піддаватися лікуванню бета-адреноблокаторами (КР – I), а також катетерною абляцією.

Ідіопатична лівошлуночкова тахікардія (фасцикулярна тахікардія) частіше виникає у молодих пацієнтів без структурного захворювання серця. Аритмія характеризується відносно вузькими (0,10–0,14 с) комплексами QRS з морфологією типу БПНПГ із швидким зниженням зубців S у грудних відведеннях і відхиленням осі серця вліво і вгору. Вважають, що вказана аритмія виникає за механізмом рі-ентрі або внаслідок тригерної активності на фоні пізніх постдеполяризацій. Вона з'являється в ділянці перетинки або поряд з нею, біля задньої гілки ЛНПГ. Рідко ШТ може виникати з передньої гілки ЛНПГ і характеризуватися типом БПНПГ з відхиленням осі серця вправо. Ці ШТ часто не відповідають на лікування бета-адреноблокаторами, але чутливі до верапамілу (КР – I). Прогноз звичайно добрий, але в цих пацієнтів нерідко дуже виражені клінічні симптоми. При веденні симптомних пацієнтів у ранні терміни слід розглядати можливість виконання катетерної абляції.

Шлуночкова тахікардія іншого типу чи невизначена. Якщо у пацієнта немає гемодинамічних порушень, можна вдасться до фармакологічної КВ з внутрішньовенним введенням прокаїнамідю (КР – IIa), флекаїніду, аймаліну, соталолу. Також може бути використаний аміодарон (КР – IIb).

Висновки

1. Існує велике різноманіття аритмій, які маскуються під ШТ. ШТ займає особливе місце, оскільки ця аритмія має схильність трансформуватись у фібриляцію шлуночків або викликати тяжкі порушення кровообігу.

2. Диференційну діагностику слід проводити між ШТ та СВТ з аберантним проведенням, антидромною АВ реципрокною тахікардією, швидкою ФП на тлі ДШП, а також розширенням комплексу QRS унаслідок електролітичних порушень.

3. ЕКГ метод залишається основним при розпізнаванні ШТ, хоча точний діагноз можливий у 50 % випадків. Діагностика ШТ покращується, якщо під час нападу зареєструвати черезстравохідну або внутрішньопередсердну електрограму.

4. При неможливості ЕКГ-діагностики будь-яку «широку» тахікардію слід розглядати як ШТ і обирати відповідну тактику лікування. При дефіциті часу та швидкому наростанні явищ недостатності кровообігу доцільною є електроімпульсна терапія.

Додаткова інформація. Автори заявляють про відсутність конфлікту інтересів.

Список використаної літератури

1. Аритмії у дітей : навчальний посібник / С. Н. Недельська, І. А. Жиленко, Т. Е. Шумна [та ін.]. – [Електронний ресурс]. Запорізький державний медичний університет МОЗ України 2015. Режим доступу: <https://ua-referat.com/uploaded/uchebnoe-posobie-zaporozjee-2015-uchrejdienie-razrabotchik-zapor/index1.html> – Назва з екрану.

2. Копица Н. П. Дифференциальный диагноз и лечебная тактика при тахикардиях с широкими комплексами QRS / Н. П. Копица, А. Ю. Южновский // Укр. терпевт. арх. – 2011. – № 2. – С. 66–72.

3. Нарушения сердечного ритма и проводимости : руководство для врачей / под ред. В. Н. Коваленко, О. С. Сычева. Киев, 2009. 654 с.

4. Основы кардиологии: Принципы и практика (2-е издание) / Под ред. проф. Клива Розендорффа. – Львів : Медицина світу, 2007. – 1064 с.

5. Рекомендації Європейського товариства кардіологів 2015 року щодо лікування пацієнтів зі шлуночковими аритміями та запобігання раптової серцевої смерті / S. G. Priori, C. Blomstrom-Lundqvist, A. Mazzanti [et al.] // Аритмологія. – 2016. – №2 (18). – С. 5–36.

6. Суправентрикулярні тахікардії / О. Й. Жарінов, В. О. Куць, О. М. Грицай, Г. П. Вережнікова // Медицина світу. – 2013. – [Електронний ресурс]. – Режим доступу: <http://msvitu.com/archive/2013/september/article-1.php>. – Назва з екрану.

7. Суправентрикулярні тахікардії: сучасні методи діагностики та лікування : методичні рекомендації / О. С. Сичов, А. О. Бородай, Г. М. Солов'ян [та ін.]. – Київ, 2012. – 40 с.

8. ACC/AHA/ESC Guidelines for the management of patients with supraventricular arrhythmias-executive summary: a report of the American College of Cardiology / American Heart Association. Task Force on Practice Guidelines and the European Society of Cardiology Committee for Practice Guidelines (Writing Committee to Develop Guidelines for the Management of Patients With Supraventricular Arrhythmias) / C. Blomström-Lundqvist, M. Scheinman, E. Aliot [et al.] // Circulation. – 2003. – Vol. 108. – P. 1871–1909. DOI: 10.1161/01.CIR.0000091380.04100.84.

9. 2006 ACC/AHA/ESC Guidelines for the Management of Patients With Ventricular Arrhythmias and the Prevention of Sudden Cardiac Death – Executive Summary / D. P. Zipes, A. J. Camm, M. Borggrefe [et al.] // J. Am. Coll. Cardiol. – 2006. – Vol. 48. – P. 1064–1108. doi: 10.1016/j.jacc.2006.07.010.

10. 2015 ACC/AHA/HRS Guidelines for the Management of Adult Patients With Supraventricular Tachycardia / R. L. Page, J. A. Joglar, M. A. Caldwell [et al.] // J Am Coll Cardiol. – 2016. – Vol. 67. – P. e27–115. DOI: 10.1016/j.jacc.2015.08.856.

11. Allessie M. A. Atrial re-entry / M. A. Allessie, F. I. Bonke, C. J. Kirchhof // Cardiac Electrophysiology. Textbook / M. Rosen, M. J. Janse, A. L. Wit [eds.]. – Mount Kisco, NY: Futura Publishing Company INC, 1990. – P. 555–571.

12. AHA/ACC/HRS guideline for management of patients with ventricular arrhythmias and the prevention of sudden cardiac death / S. M. Al-Khatib, W. G. Stevenson, M. J. Ackerman [et al.] // Executive summary Heart Rhythm. – 2017. – Vol. 15 (10). – P. e190–e252. DOI: 10.1016/j.hrthm.2017.10.035.

13. Beldner S. Flecainide and propafenone induced ST-segment elevation in patients with atrial fibrillation: clue to specificity of Brugada-type electrocardiographic changes / S. Beldner, D. Lin, F. E. Marchlinski // Am. J. Cardiol. – 2004. – Vol. 94. – P. 1184–1185. DOI: 10.1016/j.amjcard.2004.07.091.

14. Sodium channel blockers identify risk for sudden death in patients with ST-segment elevation and right bundle branch block but structurally normal hearts / R. Brugada, J. Brugada, C. Antzelevitch [et al.] // Circulation. – 2000. – Vol. 101. – P. 510–515. DOI: 10.1161/01.cir.101.5.510.

15. Eckardt L. Approach to wide complex tachycardias in patients without structural heart disease / L. Eckardt, G. Breithardt, P. Kirchhof // Heart. – 2006. – Vol. 92 (5). – P. 704–711. DOI: 10.1136/hrt.2005.063792.

16. 2019 ESC Guidelines for the management of patients with supraventricular tachycardia. The Task Force for the management of patients with supraventricular tachycardia of the European Society of Cardiology (ESC): Developed in collaboration with the Association for European Paediatric and Congenital Cardiology (AEPC) / J. Brugada, D. G. Katritsis, E. Arbelo [et al.] // Eur Heart J. – ehz467. DOI: 10.1093/eurheartj/ehz467.

17. 2022 ESC Guidelines for the management of patients with ventricular arrhythmias and the prevention of sudden cardiac death // Eur Heart J. – 2022. DOI: 10.1093/eurheartj/ehac262.

18. ACC/AHA/HRS 2008 guidelines for Device-Based Therapy of Cardiac Rhythm Abnormalities: executive summary / A. E. Epstein, J. P. Dimarco, K. A. Ellenbogen [et al.] // Heart Rhythm. – 2008. – Vol. 5. – P. 934–955. DOI: 10.1016/j.hrthm.2008.04.015.

19. Issa Z. Clinical Arrhythmology and Electrophysiology: A comparison to Braunwald's Heart Disease / Z. Issa, J. Miller, D. Zipes. – Saunders, 2012. – 744 p.

20. Griffith M. J. Ventricular tachycardia as default diagnosis in broad complex tachycardia / M. J. Griffith, C. J. Garratt, P. Mounsey // Lancet. – 1994. – Vol. 343. – P. 386–388. DOI: 10.1016/s0140-6736(94)91223-8.

21. European Heart Rhythm Association (EHRA) consensus document on the management of supraventricular arrhythmias / D. G. Katritsis, G. Boriani, F. G. Cosio [et al.] // Europace. – 2017. – Vol. 19. – P. 465–511. DOI: 10.1093/europace/euw301.

22. Differential effects of adenosine on focal and macroreentrant atrial tachycardia / S. M. Markowitz, K. M. Stein, S. Mittal [et al.] // J. Cardiovasc Electrophysiol. – 1999. – Vol. 10. – P. 489–502. DOI: 10.1111/j.1540-8167.1999.tb00705.x.

23. Medvedev M. M. Differential diagnosis of tachycardia with wide QRS complexes: from «classical» signs to the first algorithms / M. M. Medvedev // Journal of arrhythmology. – 2019. – Vol. 26 (3). – P. 48–56. DOI: 10.35336/VA-2019-3-48-56.
24. Meta-analysis of ablation of atrial flutter and supraventricular tachycardia / P. Spector, M. R. Reynolds, H. Calkins [et al.] // Am. J. Cardiol. – 2009. – Vol. 104. – 671-677. DOI: 10.1016/j.amjcard.2009.04.040.
25. The differential diagnosis on the electrocardiogram between ventricular tachycardia and preexcited tachycardia / G. Steurer, S. Gursoy, B. Frey [et al.] // Clin Cardiol. – 1994. – Vol. 17. – P. 306–308. DOI: 10.1002/clc.4960170606.
26. The ESC Textbook of Intensive and Acute Cardiovascular Care (The European Society of Cardiology) / [Tubaro M., Vranckx P., Price S., Vrints C.]. – Oxford University Press, 2015. – 882 p.
27. Risk stratification for prophylactic ablation in asymptomatic Wolff-Parkinson-White Syndrome / J. Triedman, J. G. Perry, C. Pappone [et al.] // New Engl J. Med. – 2005. – Vol. 352. – P. 92–93. DOI: 10.1056/NEJM200501063520118.

Summary

Wide QRS complex tachycardia: differential diagnosis and acute treatment

O. S. Sychoy, A. M. Solovyan, T. V. Mikhaliyeva, L. O. Androsova, S. V. Lyzogub

SI «NSC «Academician M.D. Strazhesko Institute of Cardiology, Clinical and Regenerative medicine» NAMS of Ukraine, Kyiv, Ukraine

The methodical guidelines are devoted to the pressing problem of clinical cardiology – the diagnosis and treatment of wide QRS complex tachycardia, requiring an individualized approach to patients' management. The basic principles of determination of wide QRS complex tachycardias and their electrophysiological mechanisms are reviewed. The etiology of wide QRS complex tachycardias, their clinical picture and ECG criteria for differential diagnosis, particularly between ventricular tachycardia and supraventricular tachycardia with aberrant ventricular conduction, are outlined. The basic principles of wide QRS complex tachycardias diagnosis are discussed, and the ECG signs of the certain «wide» are presented. The results of the studies, aimed at the development of the diagnostic criteria and algorithms for differential diagnosis of wide QRS complex tachycardias, are analyzed. The acute treatment of narrow and wide QRS complex tachycardias are presented. The antiarrhythmic drugs and their use are given, and the principles of catheter treatment of tachycardia are stated. The guidelines are addressed to cardiologists, internists, the functional diagnostics physicians, general practitioners (family physicians), interns.

Key words: wide QRS complex, mechanisms, ventricular tachycardia, supraventricular tachycardia, diagnostics, therapy, antiarrhythmic drugs, catheter ablation, guidelines