

УДК 616.94-053.2

В. С. КОПЧА

/Тернопільський національний медичний університет імені І. Я. Горбачевського МОЗ України, Тернопіль, Україна/

Труднощі лікування гострого сепсису

Резюме

Сепсис є поліетіологічною ациклічною хворобою із своєрідною клінічною симптоматикою і труднощами діагностики, що вимагає спеціального лікування. Гострий сепсис – основна й найпоширеніша клінічна форма цієї недуги. У статті детально охарактеризовані провісники гострого сепсису та різноманіття клінічних проявів його двох класичних стадій – септицемії та септикопемії.

Наведено типовий випадок гострого сепсису. Обговорюваний випадок при ушпиталенні не викликав підозри на сепсис, тому етіотропна терапія виявилася запізнілою. Тому, попри потужну етіотропну терапію, недуга не обмежилася тільки гострим сепсисом, а мала продовження у вигляді інфекційного (септичного) ендокардиту.

Септична природа інфекційного ендокардиту зумовлена наявністю та персистенням сепсисного вогнища/вогнищ в ендокарді, а також перебігом хвороби у вигляді безперервного наростання місцевих запально-деструктивних змін у первинних сепсисних вогнищах і загальних інфекційно-метастатичних, тромбоемболічних та імунокомплексних проявів, які за відсутності спеціального лікування призводять до неминучого летального наслідку, тобто розвитком хвороби на кшталт сепсисної ациклічності.

Діагностика інфекційного ендокардиту базується на виявленні спочатку обґрунтовано підозрілих клінічних, а потім – доказових параклінічних ознак хвороби. Наведено класичні клінічні та морфологічні ознаки інфекційного ендокардиту, а також загальні принципи терапії таких хворих.

Ключові слова: сепсис, септицемія, септикопемія, септичний (інфекційний) ендокардит, клінічні прояви, діагностика, клінічний випадок

Сепсис – поліетіологічна бактерійна і/або грибоквова інфекційна хвороба, яка перебігає ациклічно внаслідок імунної недостатності до збудника/збудників, із своєрідною клінічною симптоматикою і труднощами діагностики, що вимагає спеціального лікування.

Актуальність сепсису як медичної проблеми визначається:

- 1) широким його розповсюдженням;
- 2) некерованою захворюваністю;
- 3) реальною можливістю захворюти: «жодна людина не гарантована від сепсису»;
- 4) надзвичайною тяжкістю хвороби;
- 5) великою ймовірністю смерті.

Відповідно до клінічних форм розрізняють найгостріший, гострий і хронічний сепсис.

Гострий сепсис – основна та найбільш поширена клінічна форма цієї недуги. Найгостріший і гострий сепсис етіологічно поділяються на грампозитивний та грамнегативний. Грампозитивний гострий сепсис перебігає загалом не так тяжко, клінічно різноманітніший від грамнегативного і реєструється приблизно втричі частіше, ніж грамнегативний [1].

Слід зазначити, що можливий етіологічно змішаний варіант сепсису (*mixed sepsis*), коли у хворого виявляються два і більше збудників, які можуть належати до різних класів (грампозитивних і грамнегативних) бактерій, що цілком відповідає поліетіологічній природі сепсису.

Початкова клінічна симптоматика гострого сепсису може виглядати подвійно, коли:

- 1) основним проявам хвороби передують симптоми провісників, які є гарячковою реакцією формування первинного сепсисного вогнища;

- 2) захворювання починається безпосередньо з макросимптомів сепсису, тобто ознак септицемії та/або септикопемії.

Найхарактернішою ознакою септицемії є стабільна гарячка, тоді як для провісників сепсису характерна нестабільна або субфебрильна гарячка.

Безгарячковий (афебрильний) сепсис можливий у вигляді окремих проявів хвороби при розвитку:

- а) найгострішого сепсису із симптоматикою інфекційно-токсичного (сепсисного) шоку зі зниженням температури тіла до нормальних та субнормальних значень з перших годин хвороби у зв'язку зі станом шоку;
- б) сепсису у хворих похилого та старечого віку, у пацієнтів зі злоякісними новоутвореннями з множинними метастазами або у хворих, які отримують імуносупресивну терапію, – імуноскомпрометована група.

Провісники гострого сепсису

У тих випадках, коли гострий сепсис розвивається з первинного запального процесу, сепсисне вогнище може формуватися на початковій стадії хвороби. Тоді первинні прояви недуги доречно називати провісниками захворювання.

Виявляються провісники сепсису переважно у вигляді гарячки.

Можна виділити чотири найхарактерніші гарячкові варіанти провісників:

- 1) субфебрилітет від кількох діб до кількох тижнів;
- 2) гарячкові гострі підйоми – «температурні свічки» з ознобами і без них з відносно короткочасними періодами апірексії;

3) гарячкові хвилі в межах 5–7 діб з періодами апірексії до появи стійкої гарячки;

4) менш характерні гарячкові реакції у вигляді недиференційованих гарячкових підйомів.

Самопочуття хворих у період провісників погіршується тільки у момент підвищення температури тіла, особливо при «температурних свічках».

Під час апірексії або субфебрилітету самопочуття хворих настільки задовільне, що не тільки хворий, але й лікар, якщо він професійно не знайомий із сепсисом, може не підозрювати про недугу, яка назриває, а температурні підйоми розглядати як можливі епізоди або наслідки респіраторної вірусної інфекції, що не вимагають значної уваги. Але якщо з кожним температурним підйомом періоди апірексії скорочуються, а гарячкові підйоми інтенсифікуються та подовжуються, слід запідозрити, що гарячка може виявитися початковою сепсисною симптоматикою, яка трансформується в початкову септицемію.

Як тільки окремі гарячкові підйоми зліваються у стабільну безперервну гарячку, слід вважати, що сепсисне вогнище сформувалося остаточно і захворювання перейшло в початкову септицемічну стадію сепсису. Утворене первинне сепсисне вогнище стає джерелом надходження у кров збудників і токсинів після того, як вони накопичуються в ньому вище того рівня, який може утримуватися запальним бар'єром, що оточує це вогнище. В момент такого «прориву» виникає «температурна свічка» з оступою та різким погіршенням самопочуття. Після такого «прориву» для повторного критичного накопичення збудників у первинному вогнищі потрібно кілька діб, через що «температурні свічки» у цей період хвороби спостерігаються з інтервалами також у кілька діб.

Після «прориву» первинне сепсисне запальне вогнище переходить у стан латенції і самопочуття хворого швидко відновлюється, що регулярно можна спостерігати при другому гарячковому варіанті провісників.

У разі провісників у вигляді субфебрилітету накопичення збудника у первинному вогнищі до критичного рівня відбувається поступово. «Прорив» первинного запального вогнища у випадках з провісниками у вигляді тривалого субфебрилітету (перший гарячковий варіант провісників) майже завжди означає початок сепсису на стадії початкової септицемії.

Третій варіант провісників (гарячкові хвилі) є проміжним станом між першим і другим варіантами.

У тих випадках, коли сепсис розгортається як винятково тяжкий варіант хвороби, ознаки септицемії проявляються без провісників.

Клінічні прояви гострого сепсису

Температурна реакція хворих на гострий сепсис дуже різноманітна. Гектична гарячка – класична ознака сепсису – спостерігається практично у кожного третього хворого переважно в септикопемічний період недуги.

Можливі й інші види температурних кривих – ремітуюча, хвилеподібна з непорядкованими гарячковими хвилями, гарячка невідзначеного типу і, нарешті, повна відсутність гарячки (афебрильний сепсис). Слід зазначити, що на перебіг й особливості темпера-

турних кривих неминуче впливають антибіотики, які хворі з гарячкою отримують обов'язково.

Діагностичне значення виду температурних кривих невисоке й обмежується тільки гектичною гарячкою, яка характерна, але не патогномонічна для гострого сепсису.

Шкірні прояви при гострому сепсисі також дуже різноманітні. Передусім йдеться про:

- гнійні, переважно гнійничкові прояви, особливо на шкірі обличчя;
- геморагічні некрози;
- дрібноміхурцеву (міліарну) висипку – *Miliaria cristallina*.

Гнійні/гнійничкові ураження шкіри (фурункули, панариції, пароніхії, гнійничкові вогнища на верхній губі та підборідді при синус-тромбозі сепсису) найчастіше є первинними гнійно-запальними процесами, що вказують на джерело сепсисної (кокової) інфекції. Можливі й вторинні гнійно-запальні шкірні прояви на тлі сепсису, що розвинувся як результат дисемінації гнійної інфекції з первинного або вторинних сепсисних вогнищ.

Геморагічні некрози шкіри є одним із можливих проявів властивої сепсису гіперкоагуляції крові, що проявляється у судинах шкіри. Геморагічні некрози бувають сухі (частіше) і вологі (рідше), вони локалізуються переважно на дистальних відділах кінцівок, на пальцях, в міжпальцевих складках, на тильних і долонних поверхнях кистей рук або стоп, а також (набагато рідше) на шкірі обличчя. Подібні зміни можливі при менінгококцемії, але тоді вони розвиваються на тлі геморагічного висипу. Сепсисні геморагічні некрози шкіри не супроводжуються тотальною геморагічною висипкою, як це властиво менінгококцемії. Слід підкреслити, що сепсисні геморагічні некрози шкіри бувають 3–7 мм (рідко більше 10 мм) у діаметрі, для них не характерна множинність і вони не обов'язково супроводжуються значною болючістю, тому їх часто не виявляють. Попри це, їх діагностичне значення вельми значне, оскільки вони належать до ранніх (буквально з першої доби) проявів гострого сепсису.

Міліарна висипка (Miliaria cristallina) – дуже характерний шкірний елемент гострого сепсису у вигляді найдрібнішого (близько 1 мм у діаметрі) везикульозного висипу величиною з шпилькову голівку, що розташовується в місцях з тонкою шкірою (нижня частина грудей, верхня частина живота, пахові ділянки). Колір вмісту везикул трохи жовтуватий або прозорий, тому на загальному тлі шкіри вони не виділяються, через що пропускаються ще частіше, ніж геморагічні некрози.

Можливі нехарактерні для гострого сепсису інфекційно-алергічні та суто алергічні екзантеми, які не мають діагностичного значення.

Ураження внутрішніх органів представлене запальними процесами, які викликають бактерії або гриби – збудники гострого сепсису. У відносно рідкісних випадках такі запальні процеси можуть бути первинними, наприклад пневмонія, генітальні запальні процеси, гнійний холецистит/холангіт, з яких формується первинне сепсисне вогнище. Але найчастіше запальні процеси внутрішніх органів при гострому сепсисі розвиваються у термінальній септикопемічній стадії гострого сепсису, оскільки є, по суті, метастатичними запальними вогнищами.

Запальні ураження легень є найчастішими запальними органічними процесами при гострому сепсисі. Сюди належать всі різно-

види сепсисної пневмонії: пневмонія дисемінована, інфільтративно-деструктивна, бульозна й ускладнена, тобто пневмонія з ураженням плеври. Можливий сухий, геморагічний або гнійний плеврит. Виділення збудника можливе як з гнійного, так і з геморагічного випоту. Серозний плеврит при сепсисі не характерний і, ймовірно, є початковою стадією гнійного плевриту, в який він і переходить, якщо лікування виявиться недостатньо ефективним [1–3].

Запальні ураження нирок нині бувають порівняно рідше, очевидно, через переважання стафілокока в етіології грам-позитивного гострого сепсису. Сучасні стафілококові ураження нирок перебігають значно легше, порівняно зі стрептококковими, які були в ті часи, коли стрептококи виявлялися основним збудником грам-позитивного гострого сепсису, тобто до 50-х років ХХ століття.

Запальні ураження серця при гострому сепсисі – інфекційно-алергічний міокардит, токсикоалергічний міокардит, сухий перикардит – мабуть, рідше діагностуються, ніж відбуваються, через те, що вони зазвичай минають у процесі лікування основного захворювання. Гнійні ураження серця – гнійний перикардит, гнійний міокардит, абсцес міокарда – нині або не виявляються у зв'язку з високою інтенсивністю сучасної антибіотикотерапії, або складають дуже рідкісну патологоанатомічну знахідку, що найчастіше поєднується з інфекційним (сепсисним) ендокардитом.

Запальні ураження печінки при гострому сепсисі можуть бути первинними, коли загострення хронічного холециститу або холецистохолангіту із запальними змінами в печінці трансформуються у первинне сепсисне печінкове вогнище. Формування первинного печінкового сепсисного вогнища, ймовірно, буває не так вже й рідко, враховуючи повсюдне поширення банальних запальних уражень жовчовивідних шляхів.

Навпаки, вторинні запальні ураження печінки (гострі сепсисні гепатити) при гострому сепсисі відносно рідкісні та прогностично несприятливі.

Це різко контрастує із твердженням авторів та апологетів синдромальної системно-запальної теорії сепсису про те, що розвивається регулярна «транслокація» бактерій та ендотоксину з кишечника хворих: «пасаж бактерій через епітелій слизової оболонки кишки ... в порталну систему та системний кровоплин з посиленням ендотоксинемії, пошкодженням печінки та пригніченням імунітету» [4, 5].

Хоча «транслокація», в принципі, можлива, вона, очевидно, буває досить рідко. Гострі сепсисні гепатити виявляються лише у 0,5 % випадків [2]. Венозна кров від кишечника відтікає через порталну систему, тобто безпосередньо через печінку, тому при регулярній «транслокації» кишкових бактерій гострий гепатит з жовтяницею спостерігався б при сепсисі не рідше, ніж сепсисна пневмонія.

Незважаючи на ефектність терміну «транслокація», переміщення кишкових бактерій у печінку під час недуги, безумовно, не правило, а виняток.

Її основною причиною є мало- або недостатньо ефективне протисепсисне лікування, через що розвивається терапевтична задавленість, а услід за нею – септикопемія та «транслокація» як один із проявів септикопемії. При належній протисепсисній терапії «транслокація» не розвивається.

Запальні ураження селезінки при гострому сепсисі не характерні, що також не на користь транслокації. Можливі інфаркти селезінки та ще рідше – абсцеси.

Запальні ураження центральної нервової системи при гострому сепсисі, як і ураження печінки, бувають первинними, наприклад, коли менінгіт стає джерелом сепсису (досить рідко), і вторинними – в результаті метастазування збудників із сепсисного вогнища/вогнищ. Основним видом запальних уражень центральної нервової системи при гострому сепсисі є гнійний менінгіт. Мозкові оболонки – перший «бар'єр» на шляху метастазування збудника через кров у центральну нервову систему. Найчастішим збудником гнійного менінгіту при гострому сепсисі є стафілокок. Своєрідна особливість стафілококового гнійного менінгіту при сепсисі полягає у повній або майже повній відсутності болю голови. Така «нелогічна» особливість, ймовірно, є закономірним сепсисним явищем, яке належним чином досі не зафіксоване у спеціальних публікаціях, можливо через те, що:

а) відсутність скарг на біль голови не привертає уваги лікарів до цього прояву гострого сепсису;

б) сепсисом зайняті передусім анестезіологи-реаніматологи (фахівці із синдромальної патології), які не проявляють помітного професійного інтересу до клінічних проявів сепсису.

Ускладнення гострого сепсису гнійним менінгітом є ознакою неспроможності етіотропної терапії, якщо хворий отримував лікування до розвитку менінгіту, і свідчить про несприятливий прогноз, якщо не буде вжито заходів екстреного професійного лікування.

Запальні ураження іншої локалізації стосуються головним чином кісток і суглобів. Тут на перше місце має бути поставлений остеомієліт. Це захворювання може бути (рідко) первинним, але найчастіше сепсисний остеомієліт є вторинним метастатичним ускладненням гострого сепсису. Етіологія гнійних остеомієлітів та артритів, як правило, стафілококова [1, 2].

При гострому сепсисі можливі дуже характерні поєднання запальних уражень внутрішніх органів, які настільки своєрідні, що дозволяють окремо виділити та клінічно надійно диференціювати особливо тяжку форму гострого сепсису, що отримала спеціальну назву синус-тромбоз сепсис.

Йдеться про інфікування ретробульбарної клітковини та кавернозних синусів з їх подальшим запальним тромбозом. Синус-тромбоз сепсис можливий за наявності запального, частіше гноячкового вогнища/вогнищ на обличчі в межах «квадрата» – нижче брів і до підборіддя, включаючи нижню губу з латеральними межами по зовнішньому краю вилицевих кісток.

Кров, що відтікає від зазначеної зони, збирається кутовою веною (*V. angularis*) і потрапляє в ретробульбарну клітковину і далі – в кавернозні синуси. Інфекція із запального елемента/елементів зазначеної зони шкіри обличчя буває, як правило, гнійна, але можлива і негнійна (синус-тромбоз – сепсис грамнегативної етіології). Особливо небезпечні видавлювання вугрів на носі та біля носа, їх проколювання тощо.

Інфекція із зазначеної ділянки шкіри обличчя, проникаючи лімфогенно, попадає в басейн *V. angularis*, після чого потрапляє в ретробульбарну клітковину і кавернозні синуси, спричиняючи однобічне або (рідше) двобічне запалення ретробульбарної клітковини, а також запалення та тромбоз. Недуга характеризу-

ється особливою гостротою і тяжкістю з характерною тріадою у вигляді запалення і тромбозу кавернозних синусів, менингіту і двобічної пневмонії, що виникають вже у першу добу.

Першими проявами синус-тромбоз сепсису є остуда, наростаюча гарячка, різке погіршення самопочуття, біль голови, болі в очі/очах, екзофтальм, набряк повік, утруднення або неможливість відкрити око або обидва ока, а також ознаки менингіту та «потривоженого» запального елемента в зоні описаного «квадрата» шкіри обличчя. Така вражаюча симптоматика робить діагностику синус-тромбоз сепсису нескладною.

Сучасна професійна етіотропна протисепсисна терапія надійно виліковує синус-тромбоз сепсису при її своєчасному застосуванні. Ефективному лікуванню синус-тромбоз сепсису сприяє відносно його раннє розпізнавання завдяки характерній симптоматиці, про що вже згадувалося.

Є ще один клінічний варіант гострого сепсису, що нагадує синус-тромбоз сепсису, при якому також розвиваються менингіт і нібито «нелогічна» пневмонія – отогенний сепсис.

Це також рідкісна форма гострого сепсису, яка розвивається як своєрідне ускладнення хронічного гнійного вогнища у внутрішньому вусі, тобто хронічного отиту при його реактивації. Випадки отогенного гострого сепсису виникають, як правило, на епідемічній хвилі грипу або гострої респіраторної інфекції неуточненої етіології із загостренням хронічного гнійного отиту та розвитком гострого отогенного сепсису з менингітом і пневмонією вже на початку захворювання.

Нескладно помітити, що характерна динаміка розвитку сепсису від септицемії до септикопемії у таких випадках не порушується, а зміщується. Обидві стадії сепсису при особливо тяжких формах зливаються, нашаровуючись одна на одну.

За своєю гостротою та високою злоякісністю отогенний сепсис цілком порівнюваний із синус-тромбоз сепсисом. Як і при останньому, розвиток гнійного менингіту здається патогенетично цілком логічним через близькість гнійного вогнища у внутрішньому вусі до центральної нервової системи, тоді як одномоментна пневмонія такого логічного пояснення не отримує.

Водночас таке зіставлення двох клінічно подібних форм (варіантів) гострого сепсису, що об'єднуються наявністю «логічного» менингіту та «нелогічної» пневмонії, безумовно, свідчить про наявність особливої сепсисної закономірності, патогенетичний зміст якої поки що не розкритий.

Крім запальних уражень внутрішніх органів, при гострому сепсисі можливі також патологічні порушення психіки, зокрема розвиток шизоїдного синдрому, що має бути віднесений до випадків, які раніше розглядалися як особливо тяжкі інфекційні психози.

На відміну від гострого грампозитивного сепсису, патогенетично пов'язаного з декількома токсинами та антигенами, грамнегативний гострий сепсис формується під впливом переважно одного токсину – ліпополісахаридного компонента (ЛПС) ендоплазматичної мембрани грамнегативних бактерій. Як відомо, ендотоксин перевершує токсини грампозитивних бактерій за інтенсивністю своєї токсичної дії, у зв'язку з чим грамнегативний сепсис перебігає тяжче за грампозитивний. Токсичність ЛПС обумовлена ліпідом А, структура якого у всіх

грамнегативних бактерій дуже подібна. Тому сепсис, спричинений представниками різних родин грамнегативних бактерій (ешерихії, псевдомонади, клебсієли тощо), має настільки подібну клінічну симптоматику, що їх етіологічне розмежування на клінічній основі не практикується. Специфіка дії грамнегативного ендотоксину (ліпід А) проявляється в тому, що хоча при грамнегативному гострому сепсисі є всі основні клінічні елементи, властиві сепсису, але перебігає таке захворювання значно тяжче. Тому багато хворих на грамнегативний сепсис вмирають раніше, ніж у них встигають розвинути типові шкірні та вісцеральні прояви [1].

Крім випадків грампозитивного та грамнегативного сепсису, спричиненого одним збудником, слід звернути увагу на сепсис змішаної етіології (mixt-sepsis), коли одночасно виявляються два і більше збудників. Декілька збудників можуть перебувати в організмі хворого на сепсис спочатку, але можуть і проникати в нього послідовно, змінюючи (замінюючи) один одного. Найчастіше таке стається при недостатньо ефективному лікуванні, як правило, в умовах лікарні, особливо у відділеннях інтенсивної терапії та реанімації, де вірогідність внутрішньолікарняного суперінфікування вища, ніж в інших відділеннях.

Мікст-сепсис не має чітких симптоматичних відмінностей від сепсису, спричиненого монозбудниками. Відсутність нової (додакової) симптоматики при розвитку сепсису з кількома збудниками цілком відповідає поліетіологічній природі сепсису як інфекційного процесу.

Усталена думка, що для гострого сепсису характерна наявність анемізації, нейтрофільного лейкоцитозу та прискореної ШОЕ. Однак практика засвідчує, що зміни гемограми при гострому сепсисі загалом досить характерні, але не патогномонічні за жодним з показників. Найбільш стабільним із усіх показників сепсисної гемограми є прискорена ШОЕ.

Сепсис, як і будь-яке інфекційне захворювання, розвивається стадійно. При гострому сепсисі (тобто за наявності сформованого первинного вогнища) початковою стадією хвороби є, як відомо, септицемія, яка є бактеріемією/фунгемією в імунотолерантному щодо збудника/збудників організмі. Назва «септицемія» підкреслює характерне для гострого сепсису постійне перебування збудника/збудників у крові хворих, тобто генералізований характер інфекційного процесу.

Клінічно септицемія проявляється безперервним прогресуванням хвороби з проявами, які властиві гострому сепсису. Суттєвою особливістю септицемії як стадії сепсису є характерне метастазування збудника/збудників у внутрішні органи з первинного сепсисного вогнища з початком формування вторинних вогнищ. Попри те, що проліферація збудника/збудників як в первинному, так і у вторинних вогнищах безперервно наростає через імунотолерантність до збудника/збудників, що постійно посилюється, у ранній септицемії зазначений процес клінічно відносно малопомітний. При грампозитивній ранній септицемії загальний стан хворих може бути цілком задовільним з погіршеннями тільки в момент появи «температурних свічок». Якщо лікування під час ранньої септицемії забезпечує ефективне пригнічення збудника, недуга буде вилікована на ранній стадії і перебігатиме абортивно.

Клінічний приклад

Хворий Л. А. М., 41 рік, тимчасово безробітний, в ургентному порядку ушпиталений сімейним лікарем в неврологічне відділення Бережанської районної лікарні 24.10.2022 р. з діагнозом «Вторинне ураження головного мозку із цефалгічним синдромом, вестибулярним синдромом, помірним лівобічним геміпарезом та гемігіпестезією, лівобічно-пірамідно-рефлекторною недостатністю».

Скаржився на помірний біль голови, періодичне запаморочення, слабкість і затерпання у лівих кінцівках, легку хиткість при ходьбі, коливання артеріального тиску, шум у вухах, зниження пам'яті і працездатності.

Ап. торбі. Захворів близько 3 тижнів тому, відколи з'явилося затерпання у лівій руці. Пов'язував із ГРВІ. Сімейним лікарем були призначені антипіретики та «якісь» антибіотики, що забезпечило деяке покращання протягом останнього тижня. Температура тіла на короткий час спадала до субфебрильних цифр, а згодом короткочасно внормовувалася навіть без антипіретичної корекції. У цей час хворий почував себе цілком задовільно. 16.10.2022 р. загальний стан різко погіршився, температура тіла вкотре піднялася вище 38 °С. Був скерований для здійснення комп'ютерної томограми головного мозку. Обстеження виявило значний перифокальний набряк тім'яної частки правої гемісфери, ймовірно зумовлений гліомою правої тім'яної частки.

Загальний стан розцінено як середньотяжкий. Астенізований. На шкірі грудей, живота і ніг дрібноміхурцева (міліарна) висипка (рис. 1, 2), а на лівій ступні – геморагічні некрози шкіри (рис. 3).

Дихання везикулярне, хрипів немає. Частота дихання 19 за 1 хв, SpO₂ 98 % на атмосферному повітрі. Серцеві тони гучні, чисті, частота серцевих скорочень 82 за 1 хв, артеріальний тиск (АТ) 140/80 мм рт. ст. Живіт м'який, помірно болючий у правому підреб'ї. Печінка, селезінка не збільшені. Симптомів подразнення очеревини немає. Перистальтика прослуховується. Розладів випорожнень не було.

Неврологічний статус. Притомний, однак контакт утруднений. На запитання відповідає із запізненням, орієнтований, інструкції виконує повільно. Емоційно лабільний. Пам'ять та увага знижені.

Очні щілини та зіниці D=S. Фотореакція та конвергенція знижені. Легкий горизонтальний ністагм при погляді в сторони. Помірна дизартрія. Активні рухи в кінцівках збережені, в лівих – обмежені через слабкість. М'язова сила в правих кінцівках збережена – 5 балів, у лівих – 3,0–3,5 бала, помірний геміпарез. М'язовий тонус у лівих кінцівках низький. Сухожилкові та періостальні рефлекси S₂D, середньої жвавості. Позитивний рефлекс Бабінського зліва. Лівобічна гемігіпестезія. Координаторні проби виконує з легкою інтенцією. У позі Ромберга легке похитування. Симптом Керніга 60° двобічно, ригідність м'язів потилиці 4 поперечні пальці.

26.10.2022 р. відзначається негативна динаміка: з'явилися чіткий ністагм, нудота, багаторазове блювання, наростає загально-мозкова симптоматика, підвищилась температура тіла до 38,6 °С. Об'єктивні свідомість порушена (оглушеність), сонливий, контакт утруднений, на запитання відповідає із запізненням, дещо дезорієнтований, інструкції виконує повільно. Пам'ять та увага знижені. Фотореакція та конвергенція знижені. Легкий горизонтальний ністагм при погляді в боки. Тригемінальні та окципітальні точки при пальпації чутливі двобічно. Обличчя асиметричне, легко згладжена ліва носогубна складка. Помірна дизартрія. М'язова сила в правих кінцівках збережена – 5 балів, у лівих: рука 0–0,5 бала (глибокий парез до плегії), нога – 2,0–2,5 бала (чіткий парез). М'язовий тонус у лівих кінцівках низький. Сухожилкові та періостальні рефлекси S₂D, середньої жвавості. Позитивний рефлекс Бабінського двобічно. Лівобічна гемігіпестезія, гемібатігіпестезія. Ригідність м'язів потилиці 3 см. Симптом Керніга 20° з обох боків.

28.10.2022 р. для дообстеження та лікування був переведений у відділення інтенсивної терапії КНП «Тернопільська обласна клінічна психоневрологічна лікарня», де перебував до 17.11.2022 р. Діагноз на час переведення – Гострий сепсис, септикопемія. Гострий гнійний менингоенце фаліт з множинним абсцедуванням у правій тім'яній, лобній частках, мозочку з наявністю легкої загально-мозкової симптоматики, плегії лівої руки, глибокого парезу лівої ноги, менингеального синдрому, окорухових і нейроендокринних порушень (нецукровий діабет), двобічної пірамідної недостатності.

Загальний аналіз крові засвідчував розвиток лейкоцитозу із зсувом лейкоформули вліво, тромбоцитопенії, підвищення ШОЕ (табл. 1).

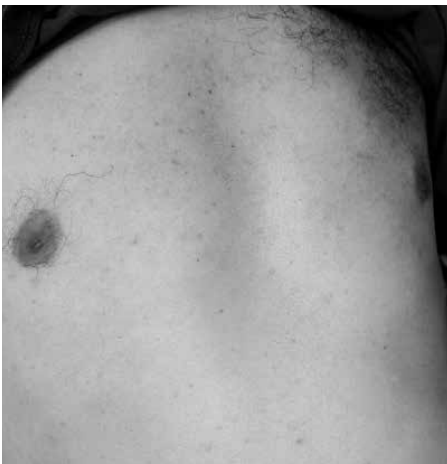

Рис. 1. Міліарна висипка (*Miliaria cristallina*) на грудях і животі

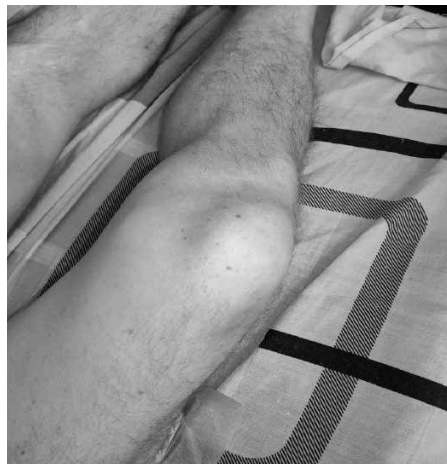

Рис. 2. *Miliaria cristallina* на стегнах і гомілкках

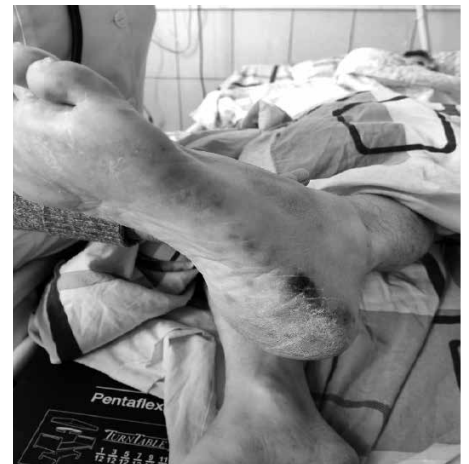


Рис. 3. Геморагічні некрози шкіри лівої ступні

Таблиця 1. Динаміка загального аналізу крові

Дата	Показник							
	гемоглобін, г/л	еритроцити, Т/л	лейкоцити, Г/л	паличкоядерні нейтрофіли, %	лімфоцити, %	мієлоцити, %	тромбоцити, Г/л	ШОЕ, мм/год
25.10	125	4,39	21,8	22	15	1	29	32
26.10	146	4,40	19,5	23	11	2	32	32
27.10	114	4,93	11,6	12	23	0	55	28
29.10	126	4,27	18,8	5	15	0	121	25

Таблиця 2. Динаміка біохімічного аналізу крові

Дата	Показник							
	глюкоза, ммоль/л	α-амілаза, од./л	креатинін, мкмоль/л	сечовина, ммоль/л	білок загальний, г/л	АлАТ, од./л	АсАТ, од./л	білірубін загальний, мкмоль/л
25.10	7,5	26,4	128,0	8,7	69,84	72,10	132,25	9,7
26.10	4,8	43,3	92,0	5,5	66,96	52,10	107,26	17,0
27.10	5,7	36,1	104,5	9,4	64,38	67,30	113,62	19,4
29.10	9,4	34,0	98,0	9,9	59,47	66,30	36,57	33,4

Біохімічний аналіз крові вказував на помірну й мінущу гіперглікемію та азотемію, синдром цитолізу печінки (табл. 2).

Загальний аналіз сечі (25.10–29.10): колір жовтий, питома вага 1019–1022, рН 5,0–7,0, еритроцити 23,2–41,7 кл./мкл, лейкоцити 4,0–11,8 кл./мкл, епітелій плоский 1,9–5,0 кл./мкл, білок 0,15–1,10 г/л, бактерії 19,0–40,0 кл./мкл, що засвідчувало гостре пошкодження нирок («токсична нирка»).

Коагулограма (25.10–29.10): протромбіновий час 11,15–15,95 с (норма 10–14 с), співвідношення за Квіком 56,47–75,23 % (норма 70–130 %), міжнародний нормалізований індекс 1,10–1,23 (норма 0,80–1,24), активований частковий тромбіновий час 30,35–47,50 с (норма 20–34 с), тромбіновий час 9,16–10,52 с (норма 8–14 с), фібриноген 4,24–5,18 г/л (норма 2–4 г/л), D-димер 2379–7080 нгФЕОд/мл (норма <500 нгФЕОд/мл) вказувала на підвищений ризик тромбоутворення.

Прокальцитонін (27.10) 136,6 пг/мл (норма 0–8,4 пг/мл) – підтвердження тяжкої бактерійної інтоксикації.

Раково-ембріональний антиген (27.10) 0,268 нг/мл (норма 0–4,9 нг/мл).

Простатичний специфічний антиген загальний (27.10) 0,834 нг/мл (норма 0–4,0 нг/мл).

Ревмопроби (25.10): С-реактивний білок 63,89 мг/л (норма <5,0 мг/л), ревматоїдний фактор 14,74 МО/мл (норма <14 МО/мл), антистрептолізин-О 84,69 МО/мл (норма <200 МО/мл), серомукоїди 5,0 од. (норма 3–5 од.). Ці зміни засвідчували розвиток активного запального процесу.

Аналіз ліквору (27.10): світла, прозора, безколірна, білок 0,045 г/л, цитоз 27 клітин, глюкоза 2,4 ммоль/л, еритроцити 8–10 в полі зору.

При дослідженні крові і сечі (24.10, 25.10 і 26.10) росту мікроорганізмів не виявлено.

При рентгенографії органів грудної порожнини від 25.10 патологічних змін не виявлено.

УЗД органів черевної порожнини та заочеревинного простору без особливостей. Методом ПЛР генетичного матеріалу SARS-CoV-2 не виявлено.

23.10 на комп'ютерній томограмі голови, органів грудної, черевної порожнини, заочеревинного простору, малого тазу (з внутрішньовенним контрастним підсиленням «Ультравіст-370» 75 мл) виявлено значний перифокальний набряк тім'яної частки правої гемісфери, ймовірно зумовлений внутрішньомозковою неоплазією тім'яної частки справа (гліома?), динамічно стабільний базальний пневмофіброз, аваскулярні зміни правої частки печінки (субсегментарні інфаркти), інфаркт селезінки.

24.10 на магніто-резонансній томограмі головного мозку (до та після внутрішньорвеного введення «Дотавіст» 16 мл) – множинні вогнища та ділянки патологічно зміненого сигналу в обох півкулях головного мозку (більше справа) та гемісферах мозочка, які, враховуючи сигнальні характеристики, ймовірніше відповідають ділянкам абсцесів/вогнищам формування абсцесів.

Враховуючи множинність абсцесів, їх невеликі розміри та відсутність компресійно-дислокаційного синдрому, від нейрохірургічного втручання довелося відмовитися на користь тільки консервативної терапії.

8.11 здійснено доплер-ехокардіографію. Виявлено ехо-ознаки бактерійного ендокардиту: масивна вегетація (≈2,0–3,0 см) на правій стулці мітрального клапана з пролабуванням в лівий шлуночок і помірною недостатністю мітрального клапана. Дилатація лівого передсердя. В порожнині перикарда є незначна кількість рідини. сепарація листків перикарда 0,6 см. Глобальна скоротливість в нормі. Фракція викиду 65 % (Simpson). Стінки не потовщені. Додаткова хорда в порожнині лівого шлуночка.

На підставі анамнестичних, клінічних і лабораторно-інструментальних досліджень встановлено діагноз: «Гострий криптогенний (імовірно грампозитивний) сепсис. Септикопемія. Гострий гнійний менінгоенцефаліт з множинним абсцедуванням у правій тім'яній, лобній частках, мозочку з наявністю легкої загальномоозкової симптоматики, плегії лівої руки, глибокого порезу лівої ноги, менінгеального синдрому, окорухових і нейроендокринних порушень (нецукровий діабет), двобічної пірамідної недостатності. Септичний ендокардит, підгострий перебіг, активність 2-3 ст., з

ураженням мітрального клапана: помірна мітральна недостатність, вегетатії мітрального клапана, синусова тахікардія. Симптоматична артеріальна гіпертензія, серцева недостатність ІА. Малий гідроперикард. Субсегментарні інфаркти печінки, інфаркт селезінки. Гостре пошкодження нирок змішаного генезу зі збереженням діурезу RIFLE I.

З першого дня перебування у стаціонарах отримував парентеральну антибактерійну терапію (цефепім+моксифлоксацин, згодом меропенем, ванкоміцин, лінезолід) у мегадозах загальною тривалістю 6 тижнів, антикоагулянтну (низькомолекулярні гепарини), детоксикаційну, протизапальну (включаючи глюкокортикостероїди) та синдромну терапію. П'ятиразово здійснено трансфузію альбумину 25 % 100 мл.

Під впливом лікування загальний стан поволі покращувався. Неврологічна симптоматика більше не наростала і, навіть, мала тенденцію до регресування. Вогнища абсцедування у головному мозку з часом зменшувалися і фіброзувалися.

10.11.2022 р. здійснено операцію протезування мітрального клапана. Протягом 7 діб післяопераційного періоду утримувався субфебрилітет, після чого температура тіла в нормувалася. У стані клінічного покращання 30.11.2022 р. виписаний додому.

Представлений випадок гострого, ймовірно грампозитивного, сепсису, який розпочався безпосередньо з клінічних ознак септицемії. Обговорюваний випадок при ушпиталенні не викликав підозри на сепсис, тому етіотропна терапія виявилася запізнілою.

Зростання кількості «температурних свічок» з остудою і різким погіршенням самопочуття – показник посилення сепсисного процесу з формуванням вторинних сепсисних вогнищ. Нічого іншого при сепсисі, що почався, і не може відбуватися, оскільки ця хвороба, як самопідтримуваний процес, прогресує тільки в одному напрямку – шляхом збільшення кількості вторинних сепсисних вогнищ. Коли їх кількість зростає настільки, що їх «прорив» у кров відбувається декілька разів на добу, «температурні свічки» нашаровуються одна на одну, і температура тіла хворих стає гектичною. Настає друга стадія сепсису, яка називається септикопемією.

Якщо септицемія – це сепсисна бактеріємія, то септикопемія – застаріла назва, що означає «гноєкрів'я» («зараження крові»), що дісталася у спадок від тих часів, коли припускалося, що кров хворих на сепсис загниває за життя. Надалі було встановлено, що кров настільки бактерицидна, що бактерії розмножуватися у ній неспроможні. Щоправда ці збудники, проникаючи у кров, деякий час можуть зберігати життєздатність, однак згодом неодмінно гинуть [6, 7]. Однак назва «септикопемія» збереглася, але вже як клінічний термін, що позначає другу, завершальну, стадію сепсису [1, 2].

Септикопемія – друга стадія гострого сепсису, що характеризується наявністю множинного метастазування збудника/збудників у внутрішні органи з утворенням вторинних інфекційних сепсисних інфекційних вогнищ і максимальною імунотолерантністю до збудника/збудників.

Розвиток септикопемії можливий лише тоді, коли лікування було неадекватним і запізнілим. Отже, септикопемія, що розвивається при лікуванні, завжди є терапевтично задавненими випад-

ками гострого сепсису. Септикопемія є, по суті, кінцевим результатом розвитку гострого сепсису з неминучим летальним наслідком, якщо не застосовується належна максимально активна професійна протисепсисна терапія.

У стані септикопемії проявляються найтяжчі та найнебезпечніші ускладнення сепсису:

1) інфекційно-токсичний (сепсисний) шок або

2) вторинний сепсисний менингіт (менингоенцефаліт) при утворенні вторинного сепсисного вогнища у мозкових оболонках і/або мозку (на шляху збудника з крові до центральної нервової системи).

Слід зазначити, що при особливо тяжких клінічних формах сепсису (коли гострий сепсис розпочинається як гнійний менингоенцефаліт з первинним сепсисним вогнищем у мозкових оболонках і мозку) септицемія та септикопемія поєднуються, тож клінічно розмежувати їх вже неможливо. Такі випадки мають бути охарактеризовані як септикопемія.

У зазначеному клінічному випадку етіологія сепсису не була підтверджена лабораторно. Причинами цього може бути те, що використання антибіотиків значно випередило забір крові на стерильність і/або причетними до етіології сепсису могли виявитися так звані некультурабельні штами бактерій. З великою ймовірністю можна було б виділити збудника з абсцесів мозку, однак до їх пункції через означені причини не вдавалися. Попри це, враховуючи типову клінічну симптоматику хвороби та її динаміку, діагноз гострого сепсису і його стадійність не викликала сумнівів. До того ж описані особливості дали змогу припустити його грампозитивну етіологію. Можна вважати, що додатковим аргументом на користь такого діагнозу була позитивний ефект здійсненого лікування (ex juvantibus). Втім, попри потужну етіотропну терапію, недуга не обмежилася тільки гострим сепсисом, а мала продовження у вигляді септичного ендокардиту.

Назва «септичний ендокардит», «інфекційний ендокардит» – синоніми захворювання сепсисної природи з первинним вогнищем в ендокарді, переважно на клапанах серця [8, 9]. Локалізація первинного запального сепсисного вогнища у кров'яному руслі (в ендокарді) визначає унікальні клінічні особливості інфекційного ендокардиту, вельми вдало відображені у назві «ангіогенний сепсис» [10].

Інфекційний ендокардит перебігає переважно як затяжна та хронічна форма недуги, проте в окремих ситуаціях можливі гострі варіанти хвороби, що характеризуються особливою злоякісністю.

Септична природа інфекційного ендокардиту зумовлена:

а) наявністю та персистуванням сепсисного вогнища/вогнищ в ендокарді;

б) перебігом хвороби у вигляді безперервного наростання місцевих запально-деструктивних змін у первинних сепсисних вогнищах і загальних інфекційно-метастатичних, тромбоемболічних та імунотоксичних проявів, які за відсутності спеціального лікування призводять до неминучого летального наслідку, тобто розвитком хвороби на кшталт сепсисної ациклічності [1, 10].

Офіційне визначення інфекційного ендокардиту дуже близьке до наведеного: «Інфекційний ендокардит – запальні ураження клапанних структур і пристінкового ендокарда, обумовлені прямим проникненням збудників і перебігають найчастіше подібно до

сепсису, гостро або підгостро, з циркуляцією збудників у крові, емболіями, імунно-патологічними змінами та ускладненнями» [11].

Еволюція уявлень про інфекційний ендокардит відображена в «наборі» його назв: *sepsis lenta*, *endocarditis septika lenta*, хвороба Шоттмюллера, затяжний септичний ендокардит, септичний ендокардит, злоякісний ендокардит, затяжний ендокардит, бактерійний ендокардит, інфекційний ендокардит, підгострий інфекційний ендокардит, хронічний інфекційний ендокардит [1, 11, 12].

У досі повсюдно використовуваній статистичній класифікації ВООЗ, 10-й перегляд, 1995 р. (МКХ-10), запроваджено термін «інфекційний ендокардит». Термін «інфекційний ендокардит» меншою мірою відповідає природі хвороби, хоча він і витіснив термін «сепсисний («септичний») ендокардит».

У Міжнародній статистичній класифікації хвороб та проблем, пов'язаних зі здоров'ям, 11-й перегляд, 2022 р. (МКХ-11), запроваджено термін «гострий або підгострий інфекційний ендокардит» [13].

На нашу думку, визначення «інфекційний ендокардит» менше відповідає природі хвороби, ніж «сепсисний» (септичний). Не всякий інфекційний ендокардит є сепсисним. Наприклад, ревматичний ендокардит, будучи інфекційним (хронічним інфекційним захворюванням стрептококової етіології), сепсисом не є, тоді як септичний ендокардит обов'язково є інфекційним.

Гострий інфекційний (септичний) ендокардит – запалення ендокарда, спричинене високопатогенними мікроорганізмами, що перебігає з інфекційно-токсичними (септичними) проявами та частим формуванням гнійних відсівів. Як правило, це «інша» хвороба, що виникає як ускладнення гострого сепсису, а також як ускладнення інвазивних лікувально-діагностичних маніпуляцій, у тому числі через контаміновані внутрішньовенні катетери та артеріально-шунти – нозокоміальний ангиогенний [11]. З інфектологічних позицій неважко бачити окремі неточності: інфекційно-токсичні прояви ототожнюються із «сепсисом», вказівка на високовірулентних збудників не підкріплена жодним прикладом таких збудників, тоді як відомо, що високовірулентні збудники зазвичай не є причиною інфекційного ендокардиту.

Тривалість гострого інфекційного ендокардиту – 4–8 тижнів. До застосування антибіотикотерапії летальний кінець був невідворотним (сепсисна ациклічність) і наставав у межах 6 тижнів. Сучасна професійна етіотропна терапія може щонайменше перевести його в менш злоякісну форму – підгострий інфекційний ендокардит.

Клінічно гострий ендокардит вирізняється високою гарячкою (у 3/4 хворих вище 39 °С), з остудою, можливою артеріальною гіпотензією, клінічними ознаками ДВЗ-синдрому у кожного 4-го із хворих (геморагічні висипання на шкірі та слизових оболонках, крововиливи у внутрішніх органах, інфаркти та емболії). Можливий токсичний гепатит з некрозом гепатоцитів у центрі часточок і жировою дистрофією по периферії. У 3/4 хворих утворюються абсцеси в органах і тканинах внаслідок метастазування збудників [11].

Слід зазначити, що розвиток описаної симптоматики гострого інфекційного ендокардиту не відрізняється від симптоматики гострого сепсису з ускладненнями, характерними для терапевтично задавнених випадків гострого сепсису.

Для гострого сепсисного ендокардиту характерне частіше ураження мітральних і трикуспідальних клапанів порівняно з аор-

тальними, рідше бувають випадки комбінованих клапанних уражень, можливо, через коротку тривалість гострого сепсисного ендокардиту. У зв'язку з труднощами діагностики гострого сепсисного ендокардиту для екстреної візуалізації можливих клапанних вегетацій ехо-дослідження доцільно починати і повторювати кожні 6–7 днів від початку захворювання на гострий сепсис, якщо здійснювана протисепсисна терапія не дозволяє вилікувати гострий.

Підгострий інфекційний ендокардит – особлива форма сепсису, обумовлена наявністю внутрішньосерцевого або внутрішньосудинного інфекційного вогнища, що зумовлює рецидивну септицемію, емболії, наростаючі імунні порушення у вигляді нефриту, васкуліту, синовііту, полісерозиту. Затяжний перебіг підгострого сепсисного ендокардиту зумовлений маловірулентним збудником (ентерокок, епідермальний стафілокок, гемофілюс) або недостатньо ефективною терапією. Хвороба, яка розпочалася гостро, може ставати підгострою також під впливом здійснюваної терапії [1, 11]. Саме такий варіант недуги розвинувся в обговорюваному випадку.

Затяжний септичний (інфекційний) ендокардит – варіант підгострого інфекційного ендокардиту, спричинений *S. viridans* або близькими штамми стрептокока, з початково пролонгованим перебігом, переважанням імунopatологічних проявів за відсутності гнійних метастазів [1, 11].

Утворення запального (сепсисного) вогнища/вогнись в ендокарді відбувається або як гострий, або як первинно хронічний процес з проникненням збудника в ендокард при різній, у тому числі епізодичній та короткочасній, бактеріємії, яка є досить частим явищем. Вона виникає при інфекційних захворюваннях (ангіна, бешиха, скарлатина і багано інших), медичних втручаннях (екстракція зуба, тонзилектомія, гастрофіброскопія, тривале перебування внутрішньовенного катетера та ін.) і, навіть, побутових маніпуляціях (наприклад, чищення зубів жорсткою щіткою). Необхідною умовою інфекційної клапанної інвазії є дефектність і нерівність фібринного покриття, ендотелію ендокарда, що полегшує адгезію збудника. Саме тому інфекційний ендокардит легше формується на ревматично, склеротично чи інакше змінених клапанах. Клапанна локалізація вказує на те, що постійний рух клапанів сприяє мікроскопічному порушенню цілісності фібринної плівки, без чого проникнення збудника в ендокард було б практично неможливим. Саме через це інфекційний ендокардит здатний розвиватися і на раніше незмінених клапанах [1, 11, 14].

Оскільки ламінарний рух крові може забезпечити тільки ідеально гладка фібринна поверхня, то будь-яка нерівність в ендокарді терміново усувається відкладенням у місці нерівності тромбоцитів і фібрину (фізіологічний початок будь-якої реакції загоєння), а потім вкривається плівкою фібрину. Тому збудники інфекційного ендокардиту, принаймні на ранніх стадіях хвороби, перебувають під фібринним покриттям і потрапляють у кров'яне русло тільки при порушенні його цілісності під впливом запальної деструкції та/або механічних рухів стулок клапанів. Зрозуміло, порушення цілісності фібринної плівки створює нерівність, що спричиняє турбулентність кровоплину, і стає сигналом для термінової реставрації фібринного покриття. Відносно неінтенсивна бактеріємія при інфекційному ендокардиті, особливо, як вже зазначалося, на початкових

його стадіях, пояснюється безперервним процесом руйнування/відновлення фібринного покриття вогнищ запалення в ендокарді [15]. Процес, що перебігає з постійним відновленням фібринного покриття, є, по суті, фактором компенсації ламінарного руху крові на ідеально гладкій поверхні ендокарда, що постійно регенерує. При задавнених запально-деструктивних змінах (поліпозно-виразковий або бородавчастий процес) ідеально гладка фібринна поверхня повністю не відновлюється.

Однак тільки механічних і гідродинамічних факторів пошкодження ендокарда, а також величезної кількості бактерій і грибів, «готових» до проникнення в цю тканину, для формування інфекційного ендокардиту не достатньо.

Збудники інфекційного ендокардиту – переважно малопатогенні мешканці носоглотки, шкіри та довкілля – не змогли б тривало долати імунний пресинг. Тому, незважаючи на їх постійність, інфекційний ендокардит залишається рідкісним захворюванням. Для комфортного існування збудника/збудників в ендокарді, тобто для формування інфекційного ендокардиту як захворювання, що триває місяці й роки, необхідний ще один фактор, який має бути визнаний визначальним, – імунна недостатність стосовно збудника.

Інфекційний ендокардит трапляється приблизно у 50 осіб з одного мільйона, хоча фактори, які забезпечують інвазію збудника в ендокард, як вже було згадано, діють майже завжди. Отже, захворювання інфекційним ендокардитом можливе тільки в тому випадку, якщо у хворого відбудеться така зміна протективних і репараційних функцій імунітету відносно збудника, через які він отримує реальну можливість не тільки інвазії, але й колонізації підепітеліального шару ендокарда.

Інфекційний ендокардит – імунозалежне захворювання з проявами як імунної недостатності, так і імунної надлишковості у вигляді можливого нашарування імунотоксичної патології – нефрит, поліартрит, полісерозит, міокардит [1, 11, 15].

Слід підкреслити, що імунна недостатність відносно конкретного збудника у хворого на інфекційний ендокардит не означає тотальної імунної недостатності такого типу, як це буває при розвитку СНІДу у хворих на ВІЛ-інфекцію. Імунні порушення, що призводять до імунної толерантності до збудника інфекційного ендокардиту, – вельми своєрідний, суворо індивідуальний і все ще науково не розкритий патологічний процес.

Симптоматика інфекційного ендокардиту складається із поєднання загальноінфекційних, серцевих, імунотоксичних, тромбоемболічних, інфекційно-метастатичних проявів і розладів коагуляції крові, що створює зрозумілі труднощі для діагностики. Якщо позасерцеві або нехарактерні серцеві (наприклад, міокардит чи інфаркт міокарда) прояви є домінуючими, діагностика інфекційного ендокардиту ускладнюється настільки, що може виявитися посмертною несподіванкою [1]. Клінічне сприйняття сучасного інфекційного ендокардиту ще більше ускладнює поява «нових» ендокардитів: ендокардити споживачів ін'єкційних наркотиків (СНІВ), нозокоміальні ендокардити, у тому числі ендокардити осіб старечого віку, які часто ушпиталюються з різних причин, і «кардіохірургічні» ендокардити, що виникають після імплантації штучних серцевих клапанів, встановлення штучного водія ритму, аортокоронарного шунтування та інших втручань [16, 17].

Характерною та досить постійною ознакою інфекційного ендокардиту є спленомегалія.

Класичні ознаки інфекційного ендокардиту – волосся без блиску, блідо-жовтий колір обличчя, «барабанні» пальці, нігті у вигляді «годинникових скелечів», постійний субфебрилітет з періодичними фебрильними хвилями, ознаки недостатності аортального клапана, спленомегалія, різко підвищена ШОЕ не реєструються як через зазначені сучасні зміни, так і під впливом теперішньої антибіотикотерапії [1].

Діагностика інфекційного ендокардиту базується на виявленні спочатку обґрунтовано підозрілих клінічних, а потім – доказових параклінічних ознак хвороби.

Так, найбільш постійною та ранньою ознакою інфекційного ендокардиту є гарячка. При гострому варіанті інфекційного ендокардиту (частіше у СНІВ і у випадках з патогенними, особливо грамнегативними, збудниками) гарячка починається раптово, є фебрильною або високофебрильною з можливими остудою та ознаками загальноінфекційної інтоксикації, що викликає підозру на ГРВІ, але не інфекційний ендокардит. Після того, як підозра на ГРВІ та інші захворювання не підтверджується, гарячка починає здаватися «невмотивованою». Диференційно-діагностичний ряд «гарячих станів» і «гарячок неясного генезу» обов'язково повинен включати інфекційний ендокардит.

При підгострому та затяжному інфекційному ендокардиті гарячка субфебрильна з можливими фебрильними хвилями та остудою. Гарячки може не бути, особливо у старих людей або при нирковій недостатності [1].

Серед обґрунтовано підозрілих ознак мають фігурувати зовнішні прояви інфекційного ендокардиту:

- вузлики Ослера – целюліти у вигляді болючих вузликів червоного кольору на подушечках пальців кистей і стоп;
- плями Луюкіна – точкові геморагії в перехідній складці кон'юнктив;
- плями Джанвея (Жанев'є) – запальні червоні папули на долонях і підшвах діаметром до 5 мм, піднігтьові лінійні геморагії;
- плями Рота – ретинальні округлі крововиливи з центром білого кольору;
- петехіальна висипка – дрібноточкова нерясна екзантема на бічних поверхнях тулуба, передпліччях і гомілкках;
- зниження маси тіла.

Анемія, підвищена ШОЕ, прогресивне змарніння можуть викликати підозру на онкологічний процес, що ускладнить і без того нелегку діагностику інфекційного ендокардиту [11, 18].

Симптоми клапанної недостатності серця – постійні та обов'язкові прояви інфекційного ендокардиту у вигляді типових шумів, у тому числі шуму регургітації крові над проекцією уражених клапанів. Ізольоване ураження аортального клапана (з характерним «танцем» каротид, систолічним шумом і шумом регургітації крові над проекцією клапана) є переважним – 62,0–65,6 %, мітральний клапан уражається в 14,6–49,8 %, трикуспідальний – в 1,3–5,0 %. Можливе поєднане ураження клапанів – 13,0 %. У СНІВ переважає ураження трикуспідального клапана з пульсацією шийних вен, пульсацією печінки і грубим систолічним шумом над мечоподібним відростком груднини [16].

Час появи характерних «клапанних» симптомів – від 2–3 тижнів до кількох місяців від початку захворювання [1].

Згідно із спеціальними спостереженнями, інфекційний ендокардит у сучасних умовах перебігає переважно з моноклапанною локалізацією первинного запального (сепсисного) вогнища [11].

Етіологічна своєрідність інфекційного ендокардиту відносна. Так, ендокардит грамнегативної етіології в цілому перебігає тяжче, порівняно з грампозитивною. Ендокардиту, спричиненому *S. ruodenes*, частіше від інших передують гнійничкові висипання, ентерококовому ендокардиту – медичні втручання на сечостате-вих органах і рідше – на травному каналі, ендокардит стафілококової етіології частіше буває нозокоміальним у зв'язку з перебуванням у лікарні та внутрішньовенними медичними маніпуляціями. При грибковому ендокардиті, частіше ніж при іншій етіології, можуть траплятися емболії у великі артерії з утворенням мікотичних аневризм, вегетації на клапанах частіше масивні з поширенням на пристіночний ендокард. При пліснявому (аспергільозному) ендокардиті в 30 % випадків вегетації можуть мати пристіночну, а не клапанну локалізацію. Однак етіологічна своєрідність інфекційного ендокардиту не настільки характерна, щоб це було підставою для обґрунтованого етіологічного діагнозу.

Нові форми інфекційного ендокардиту також мають відносну своєрідність. Симптоми, що становлять зазначену своєрідність, недостатні для етіологічного діагнозу, але можуть забезпечити обґрунтовану підозру на ендокардит.

1. Ендокардит протезованих клапанів реєструється в 1–5 % випадків. Хірургічна операція позбавляє хворого від клапанної серцевої недостатності, але не усуває функціональних порушень імунітету, що сприяють розвитку інфекційного ендокардиту. Найчастіший збудник – коагулазонегативний стафілокок. Незважаючи на привертання уваги у зв'язку з фактом операції, діагностика інфекційного ендокардиту штучних клапанів доволі складна. Тут можливі як ранні форми, що вказують на рецидив ендокардиту, з приводу якого здійснена операція, так і повторний розвиток ендокардиту, ознаками якого є більш ніж річний термін розвитку хвороби або виявлення іншого збудника, що можливо і в більш ранні терміни. При появі гарячки, шуму регіргутації крові над проекцією пересадженого клапана і, можливо, спленомегалії необхідна візуалізація вегетації за допомогою ехокардіографії як трансторакального, так і черезстравохідного її варіантів.

2. Інфекційний ендокардит у хворих з імплантованим електрокардіостимулятором може розвинути як через добу, так і через 10 років після операції. Основний збудник той же – переважно коагулазонегативний стафілокок. Вегетації розташовуються на стулках трикуспідального клапана і ще частіше – на зонді-електроді. Можлива ізольована локалізація вегетації тільки на зонді-електроді (однак захворювання і в цьому випадку називається ендокардитом). У третини хворих виявляються інфільтрати в легенях внаслідок емболії контамінованими уламками вегетації. Спленомегалія малохарактерна і виявляється приблизно в 11 % хворих. Поява підозрілих клінічних симптомів (гарячка, шум регургітації крові над проекцією трикуспідального клапана, можливо, спленомегалія та ознаки пневмонії) вимагає візуалізації вегетації за допомогою переважно черезстравохідної ехокардіографії, рентгенографії легень, за можливості КТ чи МРТ легень, для виявлення можливої емболії легеневих артерій, що може бути у 30 % хворих.

3. Інфекційний ендокардит у реципієнтів пересадженого органа. Сенс фрази: «інфекційний ендокардит після трансплантації органів розвивається внаслідок пригнічення імунної системи, необхідного для запобігання відторгненню трансплантованих органів» не відповідає дійсності. Інфекційний ендокардит у хворих з пересащеною печінкою зареєстрований в 1,7 %, з пересадженим серцем – у 6 % випадків. Не можна не звернути увагу на те, що інфекційний ендокардит у хворих з протезованими клапанами серця виявлений з тією ж частотою – в 1–5 % випадків, хоча до навмисного пригнічення імунної системи при вживленні штучних клапанів серця не вдаються. Приблизно такий же відсоток інфекційного ендокардиту спостерігається і за інших «особливих форм інфекційного ендокардиту»: програмний гемодіаліз – 1,7–5,1 %, внутрішньовенні катетери – 5,3 %, але в осіб похилого та старечого віку – аж у 20,5 % [11]. Збудники інфекційного ендокардиту у реципієнтів пересаджених органів реєструються у подібних відсотках: стафілокок, стрептокок, ентерокок, грамнегативні бактерії, гриби.

Дуже примітно, що спеціальне пригнічення імунітету при пересадці органів, так само як і загальна імунодепресія у хворих на ВІЛ-інфекцію/СНІД, суттєво на захворюваності цих осіб на інфекційний ендокардит не відображається.

Інфекційний ендокардит, як про це вже згадувалося, виникає тільки при своєрідному, поки що науково не уточненому пригніченні протективних і репаративних функцій імунітету стосовно конкретного («персонального») збудника зазначеної недуги. Таким чином, відсутність підвищеної захворюваності інфекційним ендокардитом у хворих із загальним пригніченням захисних функцій імунітету не суперечить специфічній імунозалежності цієї хвороби, а є доказом цього.

4. Інфекційний ендокардит у хворих із програмним гемодіалізом реєструється в 17–51 % випадків. Найчастіше він є ускладненням гострого сепсису, який розвинувся внаслідок контамінації внутрішньосудинних шунтів і катетерів. Уражається переважно аортальний клапан, можливо, у поєднанні з мітральним. Діагностика уможливується тільки після того, як у зв'язку з появою високої та стійкої гарячки вдається виявити клапанні вегетації.

5. Інфекційний ендокардит розвивається у 2–5 % СНІВ щорічно, що майже в 1000 разів перевищує відповідну захворюваність у загальній популяції. Найчастіше уражається тристулковий клапан через те, що на шляху контамінованої крові при внутрішньовенному введенні наркотика першим виявляється саме він. Вегетації на цьому клапані виявляються у 59,8–70,0 % випадків, на аортальному – в 25,0 %, а на мітральному – у 20,0 %. Можливий розвиток поєданого (ліво- та правобічного) ендокардиту – близько 6 %. Найчастішим збудником є стафілокок.

6. Інфекційний ендокардит у літньому та старечому віці реєструється частіше, ніж інші «особливі форми» цієї недуги, – приблизно в 20,5 %. Наявність великої кількості хронічних вогнищ інфекції, інші дегенеративні зміни клапанів серця і, можливо, загальне пригнічення функцій імунітету, пов'язане з віком, сприяють схильності таких людей до обговорюваного захворювання. Ряд особливостей симптоматики інфекційного ендокардиту в осіб похилого та старечого віку суттєво ускладнює його діагностику. Можлива відсутність гарячки (20,0 %), анемізація, анорексія, асте-

нізація, зниження маси тіла. Як і в інших ситуаціях, для підтвердження діагнозу необхідне виявлення клапанних вегетацій.

Відомості про «особливі форми інфекційного ендокардиту» мають прикладне значення як нагадування про можливе формування ендокардиту. Щоправда для його діагностики будуть потрібні ретельні та доказові пошуки, а також виявлення клапанних, пристінкових або розташованих на зонді-електроді вегетацій.

Попри те, що симптоматика інфекційного ендокардиту досить складна для сприйняття, його діагностика ускладнена не стільки через труднощі його клінічної картини, скільки через відносну рідкість (1:20 000), а отже, і недостатню лікарську поінформованість про інфекційний ендокардит.

Труднощі в його діагностиці зумовлені також безперервною зміною симптоматики хвороби у зв'язку зі зміною екології збудників, інтенсифікацією хірургічних втручань на серці, наростаючою кількістю інвазивних методів обстеження, появою нових клінічних форм інфекційного ендокардиту, а також суттєвим подовженням термінів життя людей в економічно розвинених країнах. Класична симптоматика інфекційного ендокардиту (гарячка, характерні серцеві шуми, анемія, колір шкіри «кава з молоком») нині трапляється не як правило, а як виняток. Потрібна була розробка спеціальних адаптованих до нових умов критеріїв діагностики. Набули визнання критеріїв діагностики, запропоновані у 1994 р. D. T. Durack et al. з Duke University Medical Center, – DUKE-критерії [19]. Для надійності діагностики автори запропонували, крім клінічних, використовувати морфологічні ознаки як «золотий стандарт діагностики».

DUKE-критерії діагностики інфекційного ендокардиту

Достовірний інфекційний ендокардит

А. Морфологічні критерії

Виявлення мікроорганізмів при гістологічному дослідженні вегетацій, вегетацій-емболів, внутрішньосерцевих абсцесів або патологічні зміни: вегетації чи внутрішньосерцевий абсцес з гістологічним підтвердженням активного ендокардиту.

Б. Клінічні критерії

Великі критерії:

1) позитивна гемокультура з 2 роздільних проб крові типових збудників інфекційного ендокардиту (*S. viridans*, *S. bovis*, HACEK-група, *Haemophilus spp.*, *Actinobacillus actinimycet.*, *Cardiobacterium hom.*, *Eikenella spp.*, *Kingella kingae*, а також позалікарняні штами *S. aureus*, *Enterococcus* за відсутності гнійного вогнища), взятих з інтервалом 12 год, або в усіх 3, чи в більшості проб з 4 і більше посівів крові, відібраних більше, ніж з годинним інтервалом;

2) ехокардіографічні ознаки інфекційного ендокардиту: вегетації на клапанах серця або підклапанних структурах, абсцес або дисфункція протезованого клапана, клапанна недостатність, що виникла вперше.

Малі критерії:

1) попереднє ураження клапанів або внутрішньовенна наркоманія;

2) гарячка понад 38 °С;

3) судинні симптоми: артеріальні емболії, інфаркти легень, мікотичні аневризми, внутрішньочерепні крововиливи, симптом Лукіна;

4) імунні прояви: гломерулонефрит, вузлики Ослера, плями Рота, ревматоїдний фактор;

5) позитивна гемокультура, яка не відповідає вимогам великих критеріїв, або серологічні ознаки активної інфекції можливих збудників інфекційного ендокардиту;

6) ехокардіографічні ознаки, характерні для інфекційного ендокардиту, але не відповідають великим критеріям.

Інфекційний ендокардит вважається достовірним, якщо представлений 2 великі критерії, або 1 великий і 3 малі критерії, чи 5 малих критеріїв.

Інфекційний ендокардит вважається можливим, коли немає повного набору ознак, як при достовірному інфекційному ендокардиті, але є ознаки, що не виключають захворювання.

Інфекційний ендокардит виключено, якщо: доведено альтернативний діагноз, який пояснює прояви, типові для інфекційного ендокардиту; симптоми, що нагадують ендокардит, зникли через 4 доби антибактеріальної терапії або швидше; не було морфологічних ознак інфекційного ендокардиту на операції або розтині.

Найнадійнішими діагностичними ознаками інфекційного ендокардиту в DUKE-критеріях представлені клапанні вегетації, у тому числі виявлені на операції або по смертю, та доказова наявність бактеріємії, тоді як клінічним проявам хвороби відведено другорядне значення. Хоча патоморфологічні ознаки, отримані хірургічно або на автопсії, та виявлення збудника надають DUKE-критеріям особливої надійності, однак саме вони створюють і очевидні труднощі при їх використанні у клінічній практиці.

Апробація DUKE-критеріїв дозволила верифікувати діагноз інфекційного ендокардиту у 94,1 % випадків, але лише серед хворих із встановленим збудником. За відсутності відомостей про збудників діагноз міг бути верифікований лише у 10,4 %. Як відомо, позитивна гемокультура виявляється при інфекційному ендокардиті у 13–44 % випадків, тобто менше, ніж у половини хворих [11]. Тому гемокультура не може бути надійним критерієм його діагностики.

Альтернативною є клінічна адаптація критеріїв діагностики інфекційного ендокардиту (табл. 3).

Отже, сучасна достовірна діагностика інфекційного ендокардиту в клінічних умовах може здійснюватися подвійно:

Таблиця 3. Діагностичні критерії інфекційного ендокардиту [20]

Клінічні ознаки	Параклінічні ознаки
<p>Основні:</p> <ol style="list-style-type: none"> 1) гарячка 2) шум регургітації 3) спленомегалія 4) васкуліт <p>Додаткові:</p> <ol style="list-style-type: none"> 1) гломерулонефрит 2) тромбоемболії 	<ol style="list-style-type: none"> 1. Ехокардіографічне підтвердження: наявність клапанних вегетацій та/або надклапанної регургітації 2. Лабораторні показники: <ul style="list-style-type: none"> • позитивна гемокультура та/або • анемія, норма- або гіпохромна • підвищена ШОЕ понад 30 мм/год
<p>Інфекційний ендокардит достовірний:</p> <ol style="list-style-type: none"> 2 основні клінічні ознаки плюс 2 параклінічні ознаки при обов'язковій наявності шуму регургітації. <p>Інфекційний ендокардит ймовірний:</p> <ol style="list-style-type: none"> 2 основні клінічні ознаки плюс 1 додаткова клінічна ознака, або 2 основні клінічні ознаки плюс 1 додаткова параклінічна ознака при обов'язковій наявності шуму регургітації. 	

1) при доступності морфологічних ознак (операція, аутопсія, ехокардіографія) та позитивній гемокультурі – за допомогою DUKE-критеріїв;

2) при утрудненні доступності до морфологічних ознак і не виявленому збуднику – за допомогою клінічно адаптованих критеріїв.

Виявлення збудника – найважливіший діагностичний та терапевтичний критерій, оскільки дозволяє не тільки верифікувати збудника, але й оцінити його антибіотикочутливість і на цій основі здійснити цілеспрямовану антибіотикотерапію.

Попри те, що негативна гемокультура не виключає наявності збудників, одноразовий висів мікроорганізму з крові також не є доказовим. Необхідні декілька (не менше 3) висівів, взятих не одночасно, для доказового виявлення збудника. Якщо ж мікроорганізм виділено з крові лише один раз, призначена з урахуванням його антибіотикочутливості етіотропна терапія повинна вважатися емпіричною.

Виявлення вегетації можливе за допомогою прямої візуалізації під час операції або аутопсії та непрямой візуалізації за допомогою ультразвукового сканування (ехокардіографія). Роздільна здатність трансторакальної ехокардіографії становить 71,4–81,0 % при специфічності 85,0–91,0 %. Стравохідний варіант ехокардіографії підвищує її роздільні можливості до 88,0–97,0 %, а специфічність – до 97,0–99,0 %.

За допомогою ехокардіографії, крім клапаних і пристінкових вегетацій, можуть бути виявлені:

- абсцес фіброзного кільця штучного клапана;
- розрив стінки клапана, відрив хорд;
- перфорації стулок, утворення фістул між камерами серця, парапротезні фістули;
- збільшення селезінки як реакцію на генералізовану інфекцію з можливим інфарктом або абсцесом селезінки.

3 лабораторних показників найбільш характерними є:

- нормохромна анемія, що наростає в процесі недуги при недостатньо ефективній терапії;
- лейкоцитоз;
- підвищена ШОЕ до 40 мм/год і більше у складних випадках, при серцевій та нирковій недостатності ШОЕ може знижуватися;
- підвищення кількості циркулюючих імунних комплексів;
- гіперімунноглобулінемія або усіх класів, або переважно IgM та IgG;
- підвищення рівня компонента сироватки крові;
- ревматоїдний фактор підвищений приблизно у 50 % хворих вже через 6 тижнів хвороби;
- протеїнурія та гематурія виявляються приблизно у 64,0 % хворих.

Після отримання та вивчення всіх можливих і необхідних відомостей для остаточного підтвердження діагнозу доцільне його диференційне обговорення із зіставленням найбільш характерних ознак (наприклад, гарячки) з подібними проявами, для чого буде потрібна достатня професійна поінформованість.

Лікування інфекційного ендокардиту як захворювання сепсисної природи в принципі не відрізняється від лікування сепсису. Основою такої терапії є ліквідація збудника та відновлення захисних і репаративних функцій імунітету до цього збудника [1–3].

Антибіотикотерапія – найскладніший і найбільш обнадійливий компонент лікування. За допомогою професійно підібраних антибіотиків інфекційний ендокардит може бути вилікуваний навіть у вигляді монотерапії.

Деталі та особливості антибіотикотерапії викладені у багатьох ґрунтовних оглядах [11, 21–23]. Умова успіху етіотропної терапії інфекційного ендокардиту визначається адекватністю застосування антибіотиків, належними їх дозами та тривалістю курсу протягом 4–6 тижнів, а за потреби – 8 тижнів. Така значна тривалість лікування зумовлена тим, що збудники не завжди або не повністю піддаються прямому впливу антибіотика, оскільки повністю або частково знаходяться під шарами фібрину [21, 22]. При лікуванні інфекційного ендокардиту, як і інших сепсисних захворювань, дози антибіотиків повинні бути максимально високими. Для найбільш токсичних препаратів (аміноглікозиди, глікопептиди) вони є максимально високими фармакопейними, а для малотоксичних і нетоксичних – мегадозами, що у 5–10 разів перевищують високі фармакопейні дози.

Синдромальна терапія інфекційного ендокардиту є додатковою та другорядною. Глюкокортикостероїди не повинні використовуватися як засоби регулярного лікування інфекційного ендокардиту [1, 24, 25]. Васкуліт, гломерулонефрит, міокардит при інфекційному ендокардиті, що здавалися спецпоказаннями для глюкокортикоїдів, добре піддаються зворотному розвитку за адекватної етіотропної терапії без глюкокортикоїдів [24]. При інфекційному ендокардиті гормони доцільні передусім у випадках медикаментозної алергії та при розвитку сепсисного шоку. Нестероїдні протизапальні засоби через їх імуносупресивність подібно до глюкокортикоїдів не повинні застосовуватися при інфекційному ендокардиті.

Антикоагулянтна терапія, незважаючи на окремі заперечення, ймовірно, має застосовуватися у випадках виявлення процесів гіперкоагуляції [1, 26].

Оскільки консервативна терапія не гарантує успіху, зберігає значення оперативне лікування. Сформульовані показання до хірургічного втручання як при задавненому, так і початковому інфекційному ендокардиті [22].

Одужання пропонується вважати повним не раніше 12 міс. після закінчення лікування. На жаль, навіть після повного одужання можливі повторне зараження та захворювання.

Оскільки «нерівності» ендокарда полегшують бактерійну адгезію та колонізацію, особи з перенесеним інфекційним ендокардитом, протезованими клапанами, ревматичними або іншими вадами серця становлять групу ризику повторного або первинного захворювання у разі виникнення у них бактеріємії.

У зв'язку з ураженням серця інфекційний ендокардит традиційно належить до компетенції кардіологів і ревматологів, але за своєю інфекційною природою це захворювання більше відповідає компетенції інфекціоністів. Тому лікування таких хворих доцільно здійснювати колегіально: терапевтами-кардіологами, ревматологами та інфекціоністами, які мають бути більш обізнаними про особливості інфекційного процесу та антибактерійної терапії.

Додаткова інформація. Автор заявляє про відсутність конфлікту інтересів.

Список використаної літератури

1. Ребенко Ж. А. Сепсис: современные проблемы / Ж. А. Ребенко. – Минск : Четыре четверти, 2007.
2. Бочоришвили В. Г. Сепсисология с основами инфекционной патологии / В. Г. Бочоришвили. – Тбилиси : Мецниереба, 1998.
3. Копча В. С. Сепсис – синдром чи інфекційна хвороба? Еволюція дилеми / В. С. Копча // Інфекційні хвороби. – 2018. – № 4 (94). – С. 33–43.
4. Robertson C. M. The systemic inflammatory response syndrome / C. M. Robertson, C. M. Coopersmith // *Microbes and Infection*. – Vol. 8 (5). – P. 1382–1389.
5. Systemic inflammatory response syndrome criteria in defining severe sepsis / K. M. Kaukonen, M. Bailey, D. Pilcher [et al.] // *New England Journal of Medicine*. – 2015. – Vol. 372 (17). – P. 1629–1638.
6. Ребенко Ж. О. Сепсис: розпізнавання та лікування. Інфекційні хвороби. – 2008. – Vol. 3. – С. 53–59.
7. Ребенко Ж. О. Сучасна реаніматологія: можливості вдосконалення / Ж. А. Ребенко // Інфекційні хвороби. – 2010. – Vol. 2. – С. 85–88.
8. lung B. Infective endocarditis. Epidemiology, pathophysiology and histopathology / B. lung // *Presse Medicale* (Paris, France: 1983). – 2019. – Vol. 48(5). – P. 513–521.
9. Acinetobacter baumannii-induced infective endocarditis: new insights into pathophysiology and antibiotic resistance mechanisms / I. Afeke, J. Adu-Amankwaah, M. Nyarko [et al.] // *Future Microbiology*. – 2022. – Vol. 17 (16). – P. 1335–1344.
10. Experimental acute lung injury induces multi-organ epigenetic modifications in key angiogenic genes implicated in sepsis-associated endothelial dysfunction / K. Bomsztyk, D. Mar, D. An [et al.] // *Critical care*. – 2015. – Vol. 19 (1). – P. 1–13.
11. Tyurin V. P. Infective endocarditis. Moscow: Geotar-Med, 2002. – 222 p.
12. Expression of endothelial cell adhesion molecules on heart valves: up-regulation in degeneration as well as acute endocarditis / A. M. Müller, C. Cronen, L. I. Kupferwasser [et al.] // *The Journal of pathology*. – 2000. – Vol. 191 (1). – P. 54–60.
13. ICD-11. International classification of diseases 11th revision. (2022). Retrieved from <https://icd11.ru/endokardit-mkb11/>
14. Watanakunakorn C. Staphylococcus aureus endocarditis at a community teaching hospital, 1980 to 1991: an analysis of 106 cases / C. Watanakunakorn // *Archives of internal medicine*. – 1994. – 154(20). – P. 2330–2335.
15. American Heart Association Committee on Rheumatic Fever, Endocarditis, and Kawasaki Disease of the Council on Cardiovascular Disease in the Young, Council on Clinical Cardiology, Council on Cardiovascular Surgery and Anesthesia, and Stroke Council. (Infective endocarditis in adults: diagnosis, antimicrobial therapy, and management of complications: a scientific statement for healthcare professionals from the American Heart Association / L. M. Baddour, W. R. Wilson, A. S. Bayer [et al.] // *Circulation*. – 2015. – Vol. 132 (15). – P. 1435–1486.
16. Clinical outcomes of infective endocarditis in injection drug users / S. E. Rudasill, Y. Sanaiha, A. L. Mardock [et al.] // *Journal of the American College of Cardiology*. – 2019. – Vol. 73 (5). – P. 559–570.
17. Nosocomial endocarditis in a tertiary hospital: an increasing trend in native valve cases / P. Martín-Dávila, J. Fortún, E. Navas [et al.] // *Chest*. – 2005. – Vol. 128 (2). – P. 772–779.
18. Pierce D. Infectious endocarditis: diagnosis and treatment / D. Pierce, B. C. Calkins, K. Thornton // *American family physician*. – 2012. – Vol. 85 (10). – P. 981–986.
19. Durack D. T. New eriterid for diagnosis of infective endocarditis: utilisation of specific echocardiographic findings. Duke Endocarditis Service / D. T. Durack, A. S. Luses, D. K. Bright // *Ann. J. Med.* – 1994. – Vol. 96. – P. 200–209.
20. Виноградова Т. Л. Подострый инфекционный эндокардит – вопросы диагностики / Т. Л. Виноградова, Н. С. Чапигина // *Терапевтический архив*. – 1998. – № 6. – P. 35–38.
21. Partial oral versus intravenous antibiotic treatment of endocarditis / K. Iversen, N. Ihlemann, S. U. Gill [et al.] // *New England Journal of Medicine*. – 2019. – Vol. 380 (5). – P. 415–424.
22. Pettersson G. B., Hussain S. T. Current AATS guidelines on surgical treatment of infective endocarditis / G. B. Pettersson, S. T. Hussain // *Annals of cardiothoracic surgery*. – 2019. – Vol. 8 (6). – P. 630.
23. Ребенко Ж. О. Принципи раціональної антибіотикотерапії / Ж. О. Ребенко, М. А. Андрейчин, В. С. Копча. – Тернопіль : Укрмедкнига, 2003. – 43 с.
24. Malhotra K. Plasmapheresis and corticosteroids in infective endocarditis-related crescentic glomerulonephritis / K. Malhotra, P. Yerram // *BMJ Case Reports CP*. – 2020. – Vol. 12 (3). – P. e227672.
25. Glucocorticoid-Induced Bacterial Endocarditis in COVID-19 Pneumonia – Something to Be Concerned About? / V. Regazzoni, M. Loffi, A. Garini, G. B. Danzi // *Circulation Journal*. – 2020. – Vol. 84 (10). – P. 1887.
26. Rasmussen R. V. Anticoagulation in patients with stroke with infective endocarditis is safe / R. V. Rasmussen // *Stroke*. – 2011. – Vol. 42 (6). – P. 1795–1796.

Summary

Difficulties in the treatment of acute sepsis

V. S. Kopycha

I. Ya. Horbachevsky Ternopil National Medical University, Ternopil, Ukraine

SUMMARY. The problem of acute sepsis as a polyetiological acyclic disease with peculiar clinical symptoms and diagnostic difficulties, which requires special treatment, is considered. Acute sepsis is the main and most common clinical form of this disease. The predictors of acute sepsis and the variety of clinical manifestations of its two classical stages – septicemia and septicopyemia – are characterized in detail.

A typical case of acute sepsis, which was diagnosed only later, is given. In this regard, etiotropic therapy was delayed. Therefore, despite powerful etiotropic therapy, the disease was not limited to acute sepsis, but continued in the form of infectious (septic) endocarditis.

The septic nature of infectious endocarditis is due to the presence and persistence of a septic focus in the endocardium, as well as the course of the disease in the form of continuous growth of local inflammatory and destructive changes in primary septic foci and general infectious-metastatic, thromboembolic and immune complex manifestations, which in the absence of special treatment lead to an inevitable fatal outcome, that is, the development of a disease such as sepsis acyclicity.

The diagnosis of infective endocarditis is based on the detection of initially reasonably suspicious clinical and then evident paraclinical signs of the disease. Classical clinical and morphological signs of infectious endocarditis, as well as general principles of therapy of such patients, are given.

Key words: sepsis, septicemia, septicopyemia, septic (infectious) endocarditis, clinical manifestations, diagnosis, clinical case